Prof. C. VERDOZZI

Ricerche istofisiologiche sulla ghiandola tiroide in gravidanza e dopo il parto

PARTE I. - Ricerche istologiche

ET 208

Estratto dal Policlinico (Sezione Medica) *anno XXXVIII, 1931*

ROMA
Amministrazione del giornale « Il Policlinico »
N. 14 — Via Sistina — N. 14

1931

PROF. C. VERDOZZI

Ricerche istofisiologiche sulla ghiandola tiroide in gravidanza e dopo il parto

PARTE I. - Ricerche istologiche

Estratto dal POLICLINICO (Sezione Medica) *anno XXXVIII, 1931*

ROMA
AMMINISTRAZIONE DEL GIORNALE « IL POLICLINICO
N. 14 — Via Sistina — N. 14

1931

PROPRIETÀ LETTERARIA

Roma, 1931 - Stab. Tip. Ditta Armani di M. Courrier.

Ricerche istofisiologiche sulla ghiandola tiroide in gravidanza e dopo il parto.

Parte I. — Ricerche istologiche.

Prof. C. Verdozzi.

Le ricerche sulle modificazioni della ghiandola tiroide in gravidanza, di cui mi propongo rendere noti i risultati e che mi hanno richiesto molto tempo e lavoro, fanno parte di uno studio istologico e sperimentale, da me iniziato molti anni or sono, sulle ghiandole a secrezione interna.

Nessuno dubita che le ricerche istologiche abbiano molta importanza per le nostre conoscenze sulla anatomia ed istofisiologia degli organi, ma non è sufficientemente diffusa la convinzione che queste possano, almeno per alcuni organi, rappresentare una delle basi più importanti per lo sviluppo delle dottrine fisiologiche.

Per quanto riguarda le ghiandole endocrine lo studio delle loro funzioni viene generalmente eseguito con due metodi: il primo si basa sullo studio delle modificazioni che si determinano nell'organismo umano in seguito ad alterazioni di tali ghiandole per processi morbosi o alla loro distruzione parziale o totale ottenuta sperimentalmente negli animali; il secondo sullo studio dell'influenza che la somministrazione degli estratti di tali ghiandole esercita sull'organismo sano od ammalato. Benchè numerosissime siano state le ricerche eseguite in questi ultimi decenni in un così importante campo di studio, ancora oggi scarsissime sono le nozioni che noi possediamo sulla fisiologia di tali organi.

Il primo metodo di ricerca infatti si limita a farci conoscere le modificazioni anatomiche o funzionali che intervengono in seguito alla loro mancanza o insufficienza funzionale. Con il secondo si corre rischio di considerare come funzione di secreti endocrini l'azione di sostanze semplicemente coesistenti con i veri secreti (prodotti del ricambio, della distruzione degli elementi cellulari, ecc.), o da questi derivati nelle successive manipolazioni.

In una delle mie prime pubblicazioni su questo argomento io misi in rilievo come « le dottrine sulla fisiologia delle ghiandole debbano avere come base fondamentale lo studio diretto delle ghiandole stesse, delle modificazioni che queste presentano nelle varie condizioni fisiologiche e delle proprietà che dimostrano i loro prodotti di secrezione ». E poichè quando si tratta di ghiandole endocrine non è possibile, almeno attualmente, il prelevamento dei secreti, ancora maggiore importanza acquista lo studio delle

modificazioni che le ghiandole endocrine presentano nelle varie condizioni fisiologiche.

Ma, cosa strana, proprio questo studio è stato in genere trascurato. Del resto anche per le ghiandole a secrezione esterna un notevole contributo ha rappresentato lo studio istofisiologico eseguito specialmente per opera di Heidenhain e di Langley.

E dire che per queste era possibile studiare l'azione fisiologica dei vari secreti e le modificazioni circolatorie e secretorie ottenute sperimentalmente in seguito all'applicazione di stimoli appropriati.

Per tali considerazioni or sono parecchi anni io iniziai uno studio sulle modificazioni istologiche che le ghiandole a secrezione interna presentano durante l'allattamento. Prescelsi tale condizione fisiologica perchè in questa scarsissime e frammentarie erano le ricerche fin'allora pubblicate. E poichè tutt'altro che estese erano le nostre conoscenze sulle funzioni degli organi genitali femminili interni strettamente legate a secrezioni endocrine, iniziai contemporaneamente ricerche istologiche e sperimentali in tale campo di studio. Invece numerose erano le ricerche già pubblicate sulle modificazioni delle ghiandole a secrezione interna in gravidanza; ma poichè pochissimi autori avevano eseguito uno studio sistematico nei vari periodi di questa, ed inoltre a ben valutare il valore delle modificazioni durante l'allattamento un grande vantaggio avrebbe potuto apportare il raffronto con le modificazioni determinantesi nei vari periodi della gestazione, estesi tali ricerche anche a questo importante stato fisiologico.

I risultati fino ad ora raggiunti con questi tre gruppi di ricerche sono tutt'altro che trascurabili: a prescindere dai numerosi dati anatomici, istologici ed istiofisiologici accertati ricorderò alcuni problemi di fisiologia delle ghiandole endocrine alla cui soluzione tali lavori hanno apportato un indiscutibile contributo:

1) *Sui corpi lutei.* È stato dimostrato come la formazione del corpo luteo gravidico (nelle cavie) sia determinata da sostanze chemomorfotiche (con caratteri di ormoni) che dal feto vengono assorbite attraverso la placenta.

2) *Sulle capsule surrenali.* Sin dal 1915 in base ai risultati delle mie ricerche mi fu possibile affermare che « la funzione della sostanza cortico-surrenale debba rappresentare un fattore importante e per lo sviluppo e per la nutrizione generale dell'organismo animale », e le interessanti e così ben condotte ricerche del Castaldi e dei successivi ricercatori ne rappresentano una importante prova sperimentale.

3) *Sulla milza.* In seguito allo studio istologico del fegato nei cani splenectomizzati di recente, ammisi (1916) che con grande probabilità la milza « intervenga attivamente nel ricambio degli idrati di C. » funzione successivamente confermata dalle ricerche di Richet (1923).

La ghiandola tiroide in gravidanza e dopo il parto.

Numerose ricerche sono state eseguite sia nella donna che negli animali per stabilire le modificazioni anatomiche ed istologiche che tale organo presenta durante la gestazione. Gli AA. si sono quasi sempre proposti di stabilire anche il valore funzionale delle eventuali modificazioni; ma dobbiamo

confessare come non si sia raggiunto l'accordo nè sui dati anatomici nè sul loro valore funzionale e come spesso il desiderio di stabilire l'interpretazione fisiologica dei reperti abbia contribuito a rendere poco chiara la descrizione delle reali modificazioni anatomiche osservate.

Sono stati studiati il volume, il peso ed i caratteri istologici.

1) *Nella donna* non è stato possibile che in casi eccezionali (ricorderò le osservazioni di Gaifami) lo studio diretto di tali ghiandole. Nella maggior parte dei casi gli AA. si sono serviti di un metodo indiretto, limitando le loro ricerche a determinazioni volumetriche, ed hanno preso come mezzo di riferimento per stabilire le modificazioni di grandezza della tiroide la misurazione con il nastrino metrico della circonferenza del collo. Spesso però non è stato loro possibile di eseguire le ricerche nelle stesse donne, sia prima della gravidanza che nei vari periodi di questa e i ricercatori sono stati costretti a fare raffronti tra donne gravide e donne non gravide. E se si tien conto che il volume del collo non varia solo in rapporto con le modificazioni della tiroide, ma anche con quelle degli altri tessuti ci si rende facilmente ragione della diversità dei reperti che talora sono risultati in aperta contraddizione.

Freund in 45 su 50 donne esaminate riscontrò un aumento della circonferenza del collo durante il periodo gravidico che si accentuava fino al 5°-6° mese, si arrestava negli ultimi due mesi per subire un nuovo aumento in travaglio.

Lange, confermò i risultati delle ricerche di Freund: su 70 primipare riscontrò un aumento 46 volte, e su 170 pluripare ottenne 60 volte un reperto positivo. Ammette un aumento di volume della tiroide dopo i primi tre mesi nei casi in cui non è preesistente alla gravidanza. Nel 5°-6° mese sarebbe sempre positivo e avrebbe il massimo sviluppo. Non ritiene che l'aumento della tiroide nella 2ª metà sia dovuto ad una maggiore ripienezza dei vasi.

Engelhorn su 200 gravide di cui 40 nella prima metà e 160 nella seconda trovò un manifesto ingrossamento: in 20 del primo gruppo e in 100 del secondo gruppo. Inoltre con misurazioni del collo prima, durante e dopo il parto, osservò un aumento durante il parto ma non con la frequenza ammessa dal Freund, poichè lo riscontrò solo 8 volte su 26; inoltre ne notò la scomparsa dopo 6-11 giorni di puerperio. Secondo l'A. si tratterebbe in questi casi di fenomeni congestivi.

Fischer riscontrò un aumento in 1/3 dei casi di gravidanza studiati.

Reichenstein anche ammette come frequente l'aumento della tiroide in gravidanza nove volte su 9 casi.

Ma in contrasto con tali risultati sono quelli delle ricerche di altri autori. Ricorderò Gaifami, Albeck, Graaf:

Gaifami dichiara di non avere rilevato mai un aumento della tiroide in gravidanza.

Albeck pure in base a ricerche sistematiche nega un aumento di volume della tiroide in tale condizione.

Graaf sia con l'osservazione diretta che con la misurazione paragonando donne gravide e nullipare riscontrò dati riferibili ad un ingrossamento della tiroide solo nel 9 % dei casi. Riscontrò poi un aumento leggero in travaglio solo nel 35 % dei casi, che diminuirebbe dopo 6-8 ore dal parto.

Il peso delle tiroidi durante la gravidanza non è stato studiato nella donna che in rarissimi casi. Ricorderò le osservazioni di Gaifami il quale trovò che il peso delle singole tiroidi oscillò tra un massimo di 28 gr. ed un minimo di 22 gr., cifre non superiori alla media dei pesi delle tiroidi normali.

In seguito al parto sono pure state osservate modificazioni della tiroide da un discreto numero di AA.

Freund che come abbiamo detto ha notato un nuovo aumento in travaglio, che attribuisce a differenza del precedente a fattori meccanici, ha successivamente osservato una diminuzione di circa 1 cm. e 1/2 della circonferenza del collo dopo il parto; di nuovo un lieve aumento in seguito alla montata lattea, seguito da una diminuzione graduale fino al 7° giorno; in corrispondenza di questo in alcuni casi di nuovo un transitorio aumento.

Gaifami ritiene che l'iperemia della ghiandola sia la sola causa del frequente aumento di volume in travaglio.

Engelhorn misurando il collo prima e dopo il parto, osservò un ingrossamento del collo durante il parto; ma non con quella costanza ammessa da Freund (18 volte su 26 donne); questo scompare nei primi 6-11 giorni di puerperio, il che secondo l'A. depone in favore di fenomeni congestivi.

Paragonando inoltre la misura del collo eseguita prima del parto e dopo 1-2 settimane, constatò 12 volte una diminuzione di circonferenza fino a 3 cm. circa, 12 volte nessuna diminuzione e 2 volte un ingrossamento. Nega l'ingrossamento della tiroide nel puerperio ammessa invece da Freund e non ammette quell'ingrossamento rapido al 7° giorno di puerperio che secondo Freund si verificherebbe quasi nella metà dei casi.

Graaf ha osservato un aumento di volume durante il travaglio solo nel 35 % dei casi ma non più di 1 cm., e già dopo 6-8 ore dal parto ha notata la diminuzione. Secondo questo autore in puerperio la diminuzione avviene nel 40 % dei casi e la mancata riduzione nell'altro 60 % sarebbe dovuta al fatto che in gran parte si trattava di donne precedentemente affette da gozzo. Non ammette l'ipertrofia da lattazione ammessa da Freund.

Müller ha osservato nel parto una ipertrofia tiroidea che scompare nei giorni seguenti.

Spirito ha ricercato la circonferenza del collo a fine di gravidanza e in travaglio ed ha notato 53 volte un aumento sopra 65 casi esaminati. Egli crede che per tale aumento più che la durata del travaglio abbia valore l'intensità delle contrazioni e più che altro gli sforzi compiuti dalle donne per partorire. La circonferenza del collo va diminuendo rapidamente nei giorni consecutivi di puerperio sì da raggiungere presto il valore che aveva in gravidanza e spesso inferiore a questo. Nei casi di taglio cesareo ha trovato tale diminuzione 9 volte su 9 casi.

Adunque le ricerche nella donna tendenti a stabilire le modificazioni volumetriche della tiroide in gravidanza hanno dimostrato un aumento di volume in una notevole percentuale di casi. In contrasto con tale affermazione sono i risultati delle osservazioni di altri AA. certamente in numero molto minore.

Durante il parto sono quasi tutti d'accordo nell'ammettere un maggior volume che viene attribuito a un fattore meccanico (congestione passiva dell'organo).

Dopo il parto è generalmente ammessa una diminuzione di volume.

Mi riservo, dopo esaminati i risultati delle mie ricerche istologiche discutere del valore dei sopradetti reperti e di cercare di stabilire l'importanza fisiologica che devesi attribuire alle modificazioni volumetriche sopradescritte.

Ricerche istologiche sono state eseguite sulla ghiandola tiroide di donne gravide da Gaifami, Engelhorn, Spirito.

Da Gaifami (1903) in due casi a termine di gravidanza, ed in cui la morte era avvenuta per rottura d'utero, ed in altri 2 in cui la morte era avvenuta 10 giorni dopo il parto per infezione streptococcica. In uno di questi ultimi due casi esisteva anche un vizio cardiaco scompensato ed una nefrite.

Da Engelhorn (1911) in sei casi: uno al terzo mese di gravidanza e uno al quarto mese, morte ambedue per aborto settico; altri quattro a termine (una morta per tubercolosi polmonare, una per sepsi con rottura d'utero e le altre per emorragia).

Da Spirito (1923) in una donna a termine di gravidanza morta per rottura d'utero.

Si comprende facilmente come non sia possibile in queste condizioni discernere le modificazioni determinate dalla gravidanza da quelle legate alla condizione morbosa che è stata causa della morte.

2) *Negli animali* sono state eseguite ricerche volumetriche, più spesso ponderali ed istologiche.

Ma anche in questi non è stato possibile eseguire uno studio negli stessi soggetti prima della gravidanza, durante e dopo questa; e gli AA. hanno utilizzato come metodo di ricerca il raffronto tra animali gravidi e non gravidi. A rigore di termini tali ricerche dovrebbero essere eseguite mantenendo identiche nei due gruppi tutte le altre condizioni fisiologiche il che praticamente è quasi impossibile. Alla mancanza quindi di una assoluta identità di tutte le altre condizioni all'infuori della gravidanza nei due gruppi, dovrebbe, entro certi limiti, supplire il dato statistico. Dovrebbe cioè la ricerca essere eseguita in un gran numero di animali. Ma l'applicazione di un tale principio non è stata, nella maggior parte dei casi, abbastanza curata; e in genere la ricerca non è stata eseguita nei successivi periodi della gestazione. Donde conclusioni spesso incerte, non di rado contraddittorie.

Sono state eseguite ricerche nella cavia, nel coniglio, nel topo, nel gatto, nel cane, nel porco.

Nella cavia sono state eseguite ricerche da Ciulla e da Cerniglia e ambedue hanno ammesso un aumento della tiroide in gravidanza; secondo quest'ultimo dalla seconda settimana in poi.

Io eseguii fin dall'inizio dei miei studi sulle ghiandole a secrezione interna (1914) una serie di ricerche sulle variazioni ponderali delle tiroidi durante i varii periodi della gravidanza della cavia e durante l'allattamento, ma non riuscii a trarne conclusioni sicure. Non ho ritenuto opportuno ripeterle, almeno per ora.

Nel gatto i risultati sono stati discordi:

Borzystowski misurò in grandezza, lunghezza e peso le tiroidi di 7 gatte gravide e di 7 non gravide e ammise un aumento di volume e di peso nella prima metà della gravidanza, che non riscontrò nella seconda metà.

Ciulla ammette nel gatto un aumento della tiroide in gravidanza tanto che ad un periodo inoltrato la ghiandola raggiungerebbe talora il doppio.

Meglio invece nega modificazioni di grandezza, peso e consistenza della tiroide di gatte gravide.

Nel topo:

Herring (1920) trovò che le tiroidi di animali gravidi sono *meno* sviluppate di quelli non gravidi.

Nel cane:

Schwagen-Bardleben ha notato un aumento in peso durante la gravidanza.

Tale reperto è confermato da Spirito.

Nel coniglio:

Fruhinsholz e J. Parisot hanno trovato che il peso assoluto e relativo delle ghiandole tiroidi in gravidanza è maggiore spesso di quello delle coniglie vergini.

Nel porco:

Spirito (1923) ha invece trovato un peso maggiore delle tiroidi di scrofe non gravide di quello delle gravide (raffrontato con quello del corpo). Si noti che Spirito non ha tenuto conto del periodo di gravidanza.

Adunque anche i risultati delle ricerche sugli animali sono discordi. A che dobbiamo attribuire, almeno in parte, la notevole diversità dei reperti? Innanzi tutto si deve notare come spesso i ricercatori non hanno preso in considerazione il periodo di gravidanza in cui la ricerca veniva eseguita. Io ho già dimostrato per altre ghiandole a secrezione interna come anche a breve distanza di tempo il peso e il volume di tali organi varii notevolmente in rapporto al periodo vario di gestazione.

In secondo luogo, come osserva giustamente Spirito, e come io già sopra ho fatto notare, la ricerca dovrebbe essere fatta negli stessi soggetti prima e durante la gravidanza; il che praticamente si presenta impossibile. Il raffronto tra animali della stessa specie, gravidi e non gravidi, trattandosi di differenze di peso e di volume non notevoli, può spesso condurre in errore; possono infatti le differenze esistere nello stesso soggetto, ma quando si raffrontino soggetti diversi rientrare nei limiti delle variazioni fisiologiche individuali.

Ma anche se si raggiungessero dei dati concordi, tale reperto avrebbe importanza nel campo anatomico, ma scarso valore avrebbe per le deduzioni fisiologiche che se ne volessero trarre, a meno che si faccia un diretto raffronto tra tali dati e i reperti istologici.

È perciò che io mi sono limitato in questo primo lavoro su tale argomento ad esporre la situazione sulle ricerche anatomiche già eseguite sulle modificazioni della ghiandola tiroide in gravidanza, salvo a ripetere, se sarà necessario, una serie di ricerche quando saranno stabiliti definitivamente i dati istologici.

Le modificazioni istologiche che la gravidanza determina a carico della tiroide negli animali sono state studiate da un discreto numero di AA.: Borzystowski, Erdheim, Amato, Meglio, Ciulla, Engelhorn, Cerniglia, Albeck, Spirito.

Devesi però notare come con queste ricerche spesso non si sia tenuto

conto del periodo gravidico in cui venivano eseguite e non di rado è stata confusa la interpretazione istofisiologica, tutt'altro che accertata, con il reperto istologico.

Borzystowski (1902) studiò le tiroidi di gatte gravide in raffronto a quelle di gatte non gravide: dichiara di avere tenuto conto sia del numero dei feti, che dell'epoca di gravidanza: non ci da però conto del reperto dei singoli periodi ma dà una descrizione complessiva delle modificazioni che si determinano durante il decorso della gestazione. Egli descrive un aumento dei follicoli giovani, rarefazione del tessuto connettivo, aumento della quantità della sostanza colloide tanto nei follicoli che nelle vie linfatiche. La sostanza colloide, più densa che allo stato normale, raramente presenta, secondo l'A., l'aspetto vacuolare: secondo questo i follicoli più piccoli ne sono ripieni, i più grandi parzialmente occupati.

Ricerche nelle gatte sono state successivamente eseguite da Meglio e da Ciulla.

Meglio esaminò le tiroidi di due gatte gravide a termine e di una coniglia gravida; notò aumento della sostanza colloide nelle maggior parte delle vescicole, dilatazione di alcune di esse e appiattimento dell'epitelio, con un aumento cospicuo della sostanza cromofoba e moderato aumento della sostanza cromofila.

Anche Ciulla (1911) dichiara di aver eseguito ricerche nelle gatte (oltre che nelle cavie) a vario periodo di gravidanza, ma anche questo A. non dà indicazioni del numero di animali esaminati nè riporta quadri istologici corrispondenti ai diversi periodi. Si occupa più dettagliatamente delle ricerche citologiche. Per quanto riguarda le modificazioni della struttura dell'organo egli dice che nell'acme della gestazione una sezione di tiroide di gatta presenta:

1) iperemia dell'organo;

2) dilatazione dei follicoli tiroidei i quali sono pieni di sostanza colloide e sono talmente avvicinati tra loro da fare intravedere appena il connettivo interstiziale;

3) iperplasia e ipertrofia dei noduli linfatici.

Egli ha eseguito inoltre ricerche citologiche più dettagliate che io trascuro qui di riferire rimandando queste ad altra mia pubblicazione.

L'A. ammette inoltre che i follicoli giovani in gravidanza siano rari e dichiara di non aver visto mai follicoli con più strati di cellule, in contrasto con quanto ha descritto Gaifami (nella donna).

Amato (1905) ha ricercato le modificazioni indotte dalla gravidanza nella tiroide delle coniglie servendosi specialmente del metodo di Galeotti, Biondi e di Ehrlich-Heidenhain.

Dichiara che nelle coniglie gravide la massima parte dei follicoli tiroidei sono slargati, mentre la sostanza colloide che riempie il follicolo si colora più intensamente del normale. Le cellule che rivestono il follicolo si presentano fortemente appiattite, tanto che la larghezza prevale sull'altezza ed il nucleo è più grosso, più evidente ed occupa quasi tutta l'altezza della cellula. I granuli fucsinofili, più piccoli del normale, occupano tutto il citoplasma, compresa la parte basale della cellula. Nel protoplasma di poche cellule, nei preparati colorati col metodo di Galeotti, egli riscontrò le piccole

zolle colorate in verde che rappresentano il secondo tipo di secrezione del Galeotti ma non in maggior numero e grandezza delle tiroidi normali. Ammette che nella gravidanza vi debbano essere sostanze capaci di agire solo sulla secrezione fuxinofila.

Cerniglia (1914) studiò specialmente dal punto di vista citologico nelle cavie le modificazioni della tiroide in gravidanza, ma anche tale A., pur dichiarando di aver esaminati animali a vario periodo di gravidanza, dà una descrizione complessiva dei reperti. Dichiara che nelle cavie si hanno modificazioni istologiche apprezzabili solo nella seconda metà. Consistono in una maggior ampiezza di follicoli, un maggior contenuto di sostanza colloide; presenza di cellule epiteliali basse e una maggior quantità di cordoni pieni.

Albeck (1920) nella troia gravida ha osservato a carico della tiroide presenza di cellule in mitosi ed altre con divisioni amitosiche.

Per Herring (1920) non esistono differenze tra tiroidi di topi gravidi e non gravidi.

Spirito (1923) ha eseguito uno studio istologico nelle tiroidi di ratti albini, cavie, cani. Egli descrive prima i caratteri istologici delle tiroidi negli animali in condizioni normali e poi quelli delle tiroidi in animali in gravidanza. Anche tale autore dà una descrizione unica per ogni specie animale da lui esaminata.

Nel ratto albino egli ha osservato come durante la gravidanza le vescicole tiroidee siano aumentate di grandezza e raggiungano talora il doppio ed il triplo del normale. Contemporaneamente gli elementi cellulari aumentano di volume, la colloide è più spessa e si tinge più intensamente; le gocciole cromofobe sono più numerose e più intensa è la vacuolizzazione e secondo questo autore sono più numerose le vescicole in cui la colloide è disseminata di elementi cellulari sfaldati e di granuli fuxinofili.

Non gli è possibile affermare un aumento dei cordoni.

I vasi sono iperemici e non gli è stato difficile trovare i linfatici ripieni di colloide.

Ammette che i quadri istologici descritti sia in gravidanza che fuori gravidanza presentino differenze da caso a caso, ma considera queste come differenze individuali.

Secondo l'A. mentre il reperto istologico più evidente durante la gravidanza è l'aumento in volume delle vescicole, quello del puerperio è dato dal rapido ritorno delle vescicole alle dimensioni precedenti (già al secondo giorno dopo il parto) sì da dare l'impressione che la colloide elaborata in maggior copia o ritenuta dalle vescicole nella gravidanza si versi in circolo, subito dopo il parto.

Anche l'iperemia vasale diminuisce rapidamente.

Nella cavia. Anche in questa l'A. ha osservato in gravidanza vescicole tiroidee più ampie ma meno che nel topo; gli elementi cellulari secondo l'autore divengono più grandi aumentando specialmente in altezza. La colloide è più spessa che in condizioni normali, e più numerose le vescicole con colloide a granuli fuxinofili e cellule desquamate.

Contrariamente a quanto avviene nel topo sarebbero abbondanti i cordoni.

Ha osservato un evidente iperemia che diminuisce rapidamente in puerperio.

Meno frequentemente ha osservato linfatici con abbondante sostanza colloide.

Non ha notato in puerperio una rapida diminuzione di volume delle vescicole; ma invece una rapida modificazione della densità della colloide e una rapida scomparsa degli elementi contenuti nei cordoni che vanno scomparendo per una rapida trasformazione in vescicole.

Nel cane durante la gravidanza l'autore ammette che i cordoni divengano più numerosi, che le vescicole divengano di grandezza variabile a seconda del numero dei cordoni che a volta a volta formano vescicole.

Gli elementi cellulari diverrebbero più alti che in condizioni normali.

Evidente iperemia vasale che scompare rapidamente in puerperio.

Ho creduto opportuno riportare più dettagliatamente degli altri lavori i risultati delle ricerche di Spirito perchè il suo è uno dei lavori più estesi e più recenti su questo argomento, da cui ho tratto numerosi dati bibliografici.

In base alle ricerche bibliografiche da me eseguite non risulta adunque che sia stato pubblicato un lavoro in cui siano riportati i quadri istologici delle successive modificazioni che la ghiandola tiroide presenta nei varii periodi della gravidanza. Ed è appunto per la mancanza di una tale impostazione della ricerca o alla mancata sua esecuzione che devesi attribuire, a mio parere, la grande discordanza dei reperti nei varii casi, anche quando la ricerca è stata eseguita nella stessa specie animale. E a meglio lumeggiare l'importanza di uno studio sistematico ed esteso a molti animali sopra tale questione, chiuderò questa rassegna bibliografica riportando testualmente in raffronto le parole con cui vengono riassunte in due dei più recenti e accreditati trattati di endocrinologia, quello di M. Lucien, J. Parisot e G. Richard e quello di Pende, le modificazioni istologiche che la tiroide presenta in gravidanza.

I primi così riassumono i dati istologici: « Lo studio microscopico della tiroide delle femmine gravide indica in generale un accrescimento dell'attività funzionale dell'organo. Questo si manifesta dapprima con la dilatazione dei capillari sanguigni. Per Spirito infatti in gran parte le variazioni volumetriche della tiroide nel corso della gravidanza dipendono dall'iperemia. A lato di questo stato congestivo esiste un certo numero di variazioni degli elementi ghiandolari e del prodotto di secrezione. Engelhorn segnala l'ipertrofia e l'iperplasia delle cellule tiroidee; Albeck parla egualmente di un aspetto adenomatoso dell'organo nel corso della gravidanza. L'attività delle cellule ghiandolari è attestata dall'abbondanza delle granulazioni fuxinofile (Amato). Esiste abitualmente una quantità abbastanza grande di piccoli follicoli (Borzystowski). La colloide è di consistenza minore e di debole colorabilità. I follicoli a colloide ipercromatofila sono rari. Si trova abbondante sostanza colloide nell'interno dei vasi linfatici. Tutte queste osservazioni sono in favore di una iperattività tiroidea con secrezione accresciuta ed eliminazione rapida del prodotto di secrezione nel sistema circolatorio ».

E così Pende: « Quanto alle modificazioni istologiche della tiroide gravidica, stando alle ricerche di Borzystowski, Amato, Ciulla sugli animali

gravidi e di Gaifami su donne morte in gravidanza, si verifica un aumento della secrezione colloide, con dilatazione delle vescicole ed aspetto denso della colloide stessa, aumento dei granuli fuxinofili intracellulari e dei granuli lipoidei (Ciulla), aumento lieve di follicoli giovani neoformati a carattere embrionale (Borzystowski, Gaifami, Biedl, negato da Ciulla), aumento dei cumuli linfoidi intraghiandolari (Ciulla). Come si vede l'ipertrofia gravidica della tiroide sembra corrispondere sopratutto ad accumulo della secrezione della colloide nella cavità delle vescicole e non somiglia che lontanamente alla iperplasia compensatoria della tiroide, essendo i processi neoformativi dell'epitelio piuttosto scarsi ed essendo l'epitelio di rivestimento delle vescicole appiattito e non cilindrico o a disposizione papillare come nelle tiroidi iperfunzionanti. In base all'esame istologico è perciò difficile affermare che la tiroide gravidica sia in realtà o per lo meno sempre una tiroide iperfunzionante: l'aumento e l'aspetto della colloide parlano piuttosto per uno stato di diminuita escrezione di questo prodotto, il che non esclude che altri ormoni (lipoidi) possano essere invece versati in circolo in eccesso, come io suppongo ».

Ricerche personali.

Uno studio sulle modificazioni istologiche che la ghiandola tiroide presenta nei successivi periodi della gravidanza, oltre che renderci noti i varii quadri istologici, deve portare con grande probabilità un notevole contributo alle nostre conoscenze sulla istiofisiologia generale di tale ghiandola.

Infatti, mentre è stato facile studiare direttamente le modificazioni che le ghiandole esocrine presentano durante la loro attività funzionale, non mi risulta che sia stato fino ad ora possibile una ricerca metodica sulla tiroide di animali, in condizioni normali, nei varii e successivi stadii della attività ghiandolare; e d'altra parte le modificazioni istologiche e citologiche che sono state descritte sono state basate sopra l'interpretazione di reperti occasionali. Poichè devesi escludere che per tutto il periodo della gravidanza, che ha una così lunga durata, la tiroide si mantenga nello stesso stadio funzionale, un tale studio deve con probabilità portarci alla conoscenza dei quadri istologici corrispondenti a stadii successivi dell'attività secretoria.

È chiaro come uno studio di questo genere richieda innanzi tutto una serie di ricerche di orientamento eseguite con tecniche semplici e sopra molti animali; successivamente uno studio citologico accurato, eseguito specialmente in quei periodi in cui sono state osservate le modificazioni più importanti.

In base a queste varie considerazioni io mi sono proposto adunque lo studio delle successive modificazioni istologiche che la ghiandola tiroide presenta in gravidanza, con un triplice scopo:

1) fissare i quadri istologici delle modificazioni che si osservano nella tiroide durante i successivi stadii della gestazione;

2) stabilire dei termini di raffronto per lo studio in allattamento;

3) studiare le modificazioni che la ghiandola presenta nei varii e successivi periodi della sua attività funzionale.

Nella esposizione dei risultati di questa prima serie di ricerche manterrò l'ordine seguente:

In questa prima parte del lavoro sarà innanzi tutto descritto il metodo e la tecnica adoperati: quindi verranno trascritti i protocolli; successivamente riassumerò i varii reperti istologici, per terminare con poche considerazioni.

Nella seconda parte verrà trattato ampiamente il valore istofisiologico dei reperti ottenuti.

Metodo e tecnica delle ricerche.

Uno studio istologico sulle modificazioni che presentano le ghiandole nelle varie condizioni fisiologiche dovrebbe essere eseguito, a rigore di termini, sopra l'esame di una data ghiandola in stadii successivi della sua attività; ma essendo ciò, per ragioni tecniche, assolutamente impossibile, ho adottato il metodo già seguito dagli altri AA. che si sono occupati di tali ricerche in altre ghiandole: quello cioè di eseguire l'esame su ghiandole di diversi animali in cui esistevano stadii funzionali successivi, mantenendo per quanto possibile immutate le altre condizioni fisiologiche. Si comprende però come anche in questo caso esista una notevole difficoltà a poter operare con animali che presentino tali condizioni di esperimento. Ho utilizzato animali della stessa razza, uccisi nella stessa stagione, mantenuti per quanto mi è stato possibile all'incirca nelle stesse condizioni di alimentazione e di ambiente. E ad ovviare l'influenza di altre condizioni fisiologiche di cui non è stato possibile mantenere l'identità nei varii animali, ho ritenuto necessario estendere la ricerca ad un numero notevole di questi in modo che il dato statistico supplisca alle inevitabili deficienze nella impostazione delle condizioni sperimentali.

Ho quindi creduto opportuno eseguire un primo studio di orientamento di cui rendo ora conto in questa prima pubblicazione e che ho esteso a N. 30 animali, riservandomi in seguito di estendere le ricerche ad un numero ancora maggiore e con tecniche istologiche speciali. Per tale serie mi sono limitato ad avere per base della determinazione dell'epoca di gravidanza la lunghezza dei feti.

Come animali di studio ho prescelto la cavia sia per ragioni già esposte in altra occasione, sia per mantenere tutte le ricerche da me eseguite su questo argomento in una stessa specie animale.

Tecniche.

Il peso degli animali è stato determinato detratto il contenuto uterino.

I feti venivano misurati con un nastrino metrico, in una posizione del capo e degli arti più vicina alla fisiologica dell'animale adulto (capo flesso sul tronco, id. gli arti posteriori), dall'una all'altra estremità del corpo.

Ho preferito, come sopra ho detto, per questa prima serie di ricerche una tecnica molto semplice. Ho fissato le tiroidi in formalina al 10 % con successiva inclusione in paraffina e colorazione della sezione con ematossilina-eosina. L'esame è stato eseguito su ambedue i lobi tiroidei, in uno in sezione longitudinale e nell'altro in sezione trasversale.

Protocolli.

Prima metà di gravidanza.

Cavia N. 1 (N. 3 di protocollo). — Peso cavia gr. 556; presenza di due rigonfiamenti uterini della grandezza di un cece.

A piccolo ingrandimento: Tanto la sezione longitudinale che la sezione trasversale d'ambo i lobi hanno un aspetto del tutto uniforme I follicoli sono molto numerosi e in gran parte di media grandezza, addossati gli uni agli altri, ripieni o quasi di una sostanza colloidale densa, in genere di aspetto ialino e che presenta talora delle fenditure dovute alla azione dei reagenti; il colorito è violaceo. Presenza di rarissime isole epiteliali interfollicolari con caratteri che fanno sospettare trattarsi della sezione tangenziale di pareti di follicoli. Sono scarsi i vasellini sanguigni ripieni di sangue; la rete capillare sanguifera non è evidente.

A forte ingrandimento: I follicoli sono tappezzati da uno strato epiteliale appiattito, spesso con l'aspetto endoteliale, con nuclei ben colorati, di discreta grandezza, non molto ricchi di cromatina. Il protoplasma è scarso, di colore identico a quello della massa colloide contenuta nell'interno dei follicoli. Mai presenza di cariocinesi.

Cavia N. 2 (N. 23 di protocollo). — Peso cavia gr. 450; due rigonfiamenti uterini della grandezza di un grosso cece (uno per parte).

A piccolo ingr.: Ambedue i lobi tiroidei sono formati da vescicole di media grandezza e piccole, addossate le une alle altre, la cui parete è formata da uno strato di cellule molto appiattite o nettamente di aspetto endoteliale. In alcune zone l'epitelio è leggermente cubico, ma sempre notevolmente appiattito e con caratteri simili a quelli precedentemente descritti. Molte delle vescicole sono del tutto vuote di colloide, altre ne sono solo parzialmente occupate; la colloide è di color rosa violaceo. Sono presenti talora dei vasellini a pareti sottili di un discreto calibro (le cui pareti sono rappresentate da un sottile strato endoteliale), ripieni di colloide ialina e dello stesso colore di quella delle vescicole. Discreta iperemia. In alcuni punti è visibile la rete capillare interposta fra i follicoli.

A forte ingr.: I nuclei sono piuttosto grossi, evidenti, posti al centro della cellula. La colloide è in parte ialina e in parte granulosa; quest'aspetto granuloso è dovuto alla uniforme alternanza di granuli scuri con granuli chiari. Mai presenza di cariocinesi.

Cavia N. 3 (N. 2 di protocollo). — Peso cavia gr. 634; tre rigonfiamenti uterini della grandezza di una nocciola.

A picc. ingrand.: I due lobi tiroidei sia in sezione longitudinale che trasversale appaiono formati da vescicole di media grandezza e piccole la cui parete è formata da uno strato epiteliale di aspetto endoteliale. Le vescicole sono ripiene di una colloide di color viola, talora con fenditure. Qua e là presenza di vasellini tappezzati da uno strato endoteliale, ripieni di sostanza colloide e addossati alle vescicole. La rete capillare sanguigna è evidente solo in alcune zone. Un discreto numero di follicoli sono vuoti di sostanza colloide e pur essendo piccoli hanno parete di aspetto endoteliale. Modico numero di isole endoteliali interfollicolari.

A forte ingr.: I follicoli appaiono formati da cellule con nucleo piuttosto grande, intensamente colorato, con scarso protoplasma che ha all'incirca lo stesso colore della massa colloidea ad esso addossata. Le cellule sono allineate le une accanto alle altre. La sostanza colloide appare in genere di aspetto ialino e solo di rado leggermente granulosa o vacuolizzata. Non si vedono figure cariocinetiche. Modico grado di iperemia.

Cavia N. 4 (N. 24 di protocollo). — Peso cavia gr. 540; tre rigonfiamenti uterini come grosse nocciole.

A piccolo ingr.: I lobi tiroidei appaiono formati da follicoli di medio e piccolo calibro, in genere addossati gli uni agli altri, la cui parete in alcune parti è di aspetto endoteliale, in altre invece è rappresentata da uno strato di cellule cubiche ma sempre notevolmente appiattite. Alcuni dei follicoli sono del tutto vuoti di sostanza colloide, altri invece sono ripieni o parzialmente occupati da una colloide roseo-violacea

che può essere ialina o leggermente granulare. Presenza di spazi interfollicolari tappezzati da un sottile endotelio; essi appaiono sezionati longitudinalmente e ripieni di sostanza colloide ialina. Vi è un discreto numero di isole epiteliali interfollicolari. Nelle zone in cui l'epitelio che tappezza i follicoli ha un aspetto endoteliale, i capillari sanguigni non sono visibili; nelle altre zone vi sono piccoli vasellini ripieni di sangue.

A forte ingr.: La parete delle vescicole appare formata o da cellule di aspetto endoteliale o da cellule cubiche appiattite i cui nuclei sono ricchi in cromatina, piuttosto grandi, allineati gli uni accanto agli altri; questi nuclei sono circondati da un alone protoplasmatico che in genere è colorato piuttosto intensamente ed ha un colore somigliante a quello della massa colloide. Le cellule delle pareti delle vescicole non presentano caratteri diversi in rapporto alla maggiore o minore quantità di colloide contenuta nel rispettivo follicolo od anche alla completa assenza. Questa sostanza colloide, rosa, leggermente violacea, è talora ialina, talora granulosa. Quando è solo parzialmente ialina, tale porzione è addossata alla parete epiteliale e sembra che la sostanza colloide si continui col protoplasma degli elementi cellulari e i nuclei addossati gli uni agli altri e in genere ben colorati appaiono come immersi nella sostanza colloidea. Spesso invece la parte di colloide che è distante dalle cellule appare granulosa; tale granulosità è dovuta all'alternanza di corpiccioli chiari con parti scure. Le masse di colloide contenute negli spazi interfollicolari non si presentano mai di aspetto granuloso.

Cavia N. 5 (N. 1 di protocollo). — Peso cavia gr. 626; tre rigonfiamenti uterini della grandezza di una piccola noce contenenti ciascuno un feto della lunghezza di un centimetro.

A piccolo ingr.: Ambedue i lobi sia in sezione trasversale che longitudinale si presentano uniformemente formati da vescicole di media e piccola grandezza, eccezionalmente grandi, addossate le une accanto alle altre; la loro parete è di aspetto endoteliale: in generale sono solo parzialmente occupate da una massa di sostanza colloide rosa violacea, spesso con fenditure, quasi sempre ialina. Talora le vescicole appaiono vuote o quasi vuote; anche le isole epiteliali interfollicolari sono quasi del tutto assenti. Nella parete notiamo costantemente un aspetto endoteliale che è indipendente dalla grandezza del follicolo e dalla colloide in esso contenuta. La rete capillare sanguigna è in genere invisibile.

A forte ingr.: Per i caratteri a forte ingrandimento si rimanda alle descrizioni precedenti.

Seconda metà della gravidanza.

Cavia N. 6 (N. 6 di protocollo). — Peso cavia gr. 670; un feto della lunghezza di cm. 3, e del peso di gr. 2 (a circa metà gravidanza).

A piccolo ingr.: Follicoli in gran parte medi e piccoli, alcuni più grandi; talora sono addossati gli uni agli altri, talora — specialmente i piccoli — distanziati anche molto da una scarsa quantità di connettivo lasso. In genere i follicoli sono ripieni di sostanza colloide, di aspetto ialino, colorata in rosa violaceo chiaro; un discreto numero di follicoli sono vuoti, specialmente quelli piccoli. La maggior parte dei follicoli sono rivestiti da epitelio di aspetto endoteliale, indipendentemente dalla loro grandezza e dal contenuto in colloide. Nella parte centrale delle sezioni l'epitelio è leggermente cubico; in detta zona sono presenti isole epiteliali interfollicolari, che mancano quasi del tutto nel resto delle sezioni ed inoltre qui più che altrove è evidente la rete capillare iniettata di sangue. Nelle zone periferiche le vescicole sono talora più piccole talora più grandi, con epitelio appiattito, spesso di aspetto endoteliale; tali follicoli, specialmente se piccoli, spesso appaiono vuoti o quasi di contenuto; quando contengono colloide, questa è spesso di aspetto ialino e colorata intensamente in rosa. Anche tali zone sono iperemiche, meno però di quelle della parte centrale.

A forte ingr.: Nelle zone centrali della sezione le cellule della parete dei follicoli si presentano cubico-appiattite, disposte regolarmente le une accanto alle altre, con nuclei piuttosto grandi, ricchi in cromatina; il protoplasma in discreta quantità è granuloso e di colore leggermente violaceo, ora simile, ora diverso da quello della sostanza colloide. La colloide contenuta in questi follicoli è tenue, spesso di aspetto granuloso, talora vacuolizzata nelle zone periferiche e colorata molto debolmente in rosa. I capil-

lari, nelle suddette zone, sono intensamente iniettati di sangue. Le isole epiteliali interfollicolari presenti più che nella parte periferica sono formate da cellule con nucleo ricco di cromatina, con protoplasma abbondante, chiaro, che non presenta alcuna affinità per l'eosina. Non si osservano cariocinesi.

Cavia N. 7 (N. 6-bis di protocollo). — Peso gr. 636; 4 feti di cm. 3 ½.

A piccolo ingr.: Follicoli in genere di media grandezza, spesso separati da isole e da sottili cordoni di cellule epiteliali; le vescicole sono rivestite in gran parte da epitelio cubico basso e sono ripiene di sostanza colloide colorata in rosa. Le isole e cordoni epiteliali interfollicolari non sono numerosi, ma sono certamente più abbondanti che nelle cavie precedenti. Le zone periferiche sono formate da follicoli di varia grandezza, talora anche grandi, con epitelio di aspetto endoteliale, mentre sono quasi assenti le isole epiteliali interfollicolari. Non si vede la rete capillare nelle zone periferiche.

A forte ingr.: I follicoli sono rivestiti da uno strato epiteliale che è raramente cubico basso, mentre in genere ha un aspetto endoteliale ed è spesso separato dalle pareti dei follicoli vicini da uno o più strati di cellule epiteliali intervescicolari. Le cellule follicolari se cubiche hanno un nucleo piuttosto spesso eccentrico e vicino al lume del follicolo, talora invece centrale; il protoplasma in genere non è abbondante, ed ha una tonalità di colore che nella maggioranza dei casi somiglia a quella della colloide contenuta nella vescicola. La massa colloidea è abbondante e riempie quasi tutta la cavità follicolare; è colorata debolmente in rosa ed è finemente granulare. Tale granulosità è dovuta all'alternanza di fini granuli quasi scolorati con granuli colorati in rosa. Alla periferia si notano follicoli di varia grandezza, rivestiti da un epitelio notevolmente appiattito, quasi endoteliforme. La colloide in genere è finemente granulosa, talora ialina; in detta zona le isole epiteliali interfollicolari sono quasi del tutto assenti. Non si osservano cariocinesi.

Cavia N. 8 (N. 17 di protocollo). — Feti di cm. 3 e di grammi 4 1/2 ciascuno.

A picc. ingr.: Follicoli in gran parte piccoli; raramente di media grandezza, rivestiti da un epitelio cubico basso, con scarsa sostanza colloide colorata in rosa lievemente violaceo, in genere addossata solo da un lato alla parete follicolare e disposta a forma di semiluna; presenza di un discreto numero di isole epiteliali interfollicolari. Ai due estremi della ghiandola e alla periferia le isole epiteliali mancano quasi completamente. I capillari interfollicolari sono iniettati di sangue ma non in grado notevole.

A forte ingr.: La parete follicolare risulta formata da un unico strato di epitelio cubico con grosso nucleo ricco di cromatina, con protoplasma colorato in rosa, di una tonalità talora simile, spesso diversa da quella della colloide contenuta nella cavità follicolare. *Presenza* negli epiteli dei follicoli della zona centrale di rare cellule in *cariocinesi*. Nel follicolo vi è una massa di sostanza colloide che non lo riempie completamente; ne occupa quasi sempre soltanto una parte e talora è addossata ad un lato della parete sotto forma di una falce. La demarcazione della sostanza colloide dalla parete follicolare a volte è netta e in tal caso il colore e l'aspetto del protoplasma cellulare è nettamente diverso da quello della colloide vicina, talora invece sembra quasi che il protoplasma si continui colla massa colloide, dando così l'impressione che i nuclei siano immersi in questa.

La sostanza colloide è intensamente colorata in rosa, leggermente violaceo, ed è di aspetto granuloso, specialmente quando è netta la demarcazione tra il limite delle cellule e quello della massa colloidea; spesso invece, quando tale demarcazione non è evidente, si notano nella colloide due diversi aspetti: la parte di questa che guarda il lume follicolare è di aspetto granuloso, la zona invece che si continua con la parete epiteliale è intensamente ialina e si nota fra queste due zone un netto limite. Le isole epiteliali interfollicolari si presentano con grosso nucleo, non ricco in cromatina, protoplasma abbondante, spesso finemente granuloso, colorato in rosa violaceo.

Cavia N. 9 (N. 9 di protocollo). — Peso gr. 500; due feti di cm. 4 di lunghezza.

A picc. ingr.: Ambedue i lobi tiroidei in sezione trasversale si dimostrano formati da follicoli di grandezza media e piccoli, quasi tutti rivestiti da un epitelio cubico con nucleo in genere centrale, ricco di cromatina. I follicoli sono spesso distanziati gli uni dagli altri o da scarso connettivo lasso o da isole epiteliali interfollicolari, modicamente sviluppate, od anche da sottili cordoni epiteliali interfollicolari. I follicoli sono solo par-

zialmente occupati dalla sostanza colloide, che in genere è aderente ad un lato della parete vescicolare; essa è colorata in rosa lievemente violaceo. Modico grado di iperemia.

A forte ingr.: I follicoli sono tappezzati da un epitelio con grosso nucleo abbastanza ricco in cromatina, con protoplasma in discreta quantità, chiaro o colorato più o meno intensamente in viola, leggermente granuloso spesso a struttura vacuolare o reticolare. In genere la sostanza colloide, finemente granulosa, è nettamente delimitata dall'epitelio circostante. Talora è in parte ialina e in parte granulosa; e in tal caso la zona ialina, più intensamente colorata in rosa, si presenta in forma di falce, a contatto con lo strato epiteliale.

Lo strato epiteliale, in questi casi, presenta una evidente modificazione di struttura: gli elementi cellulari sono appiattiti e il protoplasma molto meno sviluppato. Talora esso si confonde con la massa colloidea, pur essendo i nuclei regolarmente allineati uno di fianco all'altro e più o meno intensamente appiattiti. Le isole epiteliali interfollicolari sono modicamente sviluppate, con protoplasma piuttosto chiaro. Discreto grado di iperemia dei capillari interfollicolari.

Cavia N. 10 (N. 8 di protocollo). — Peso cavia gr. 500; due feti della lunghezza di 4-5 cm.

A picc. ingr.: La sezione trasversale di ambedue i lobi tiroidei appare formata da follicoli in genere di media grandezza, non di rado grandi, raramente piccoli, rivestiti da un epitelio cubico. Questi follicoli sono in genere lontani gli uni dagli altri per la presenza di isole o cordoni epiteliali interfollicolari o per il connettivo lasso interlobulare. Molte delle vescicole sono vuote, altre contengono una sostanza colloide tenue e finemente granulosa, in quantità piuttosto scarsa; questa è colorata in rosa lievemente violaceo, ed è in genere aderente ad un lato della parete follicolare. I follicoli con epitelio appiattito sono molto scarsi e presenti nelle zone periferiche. Iperemia evidente sia dei vasellini interlobulari sia dei capillari interfollicolari.

A forte ingr.: Le cellule epiteliali vescicolari sono cubiche, regolarmente allineate, le une accanto alle altre, con grosso nucleo discretamente ricco in cromatina, non picnotico. Il protoplasma è piuttosto chiaro o leggermente basofilo, la struttura in genere reticolare o vacuolare. La colloide si presenta finemente granulosa, talora anche essa ha struttura reticolare; quasi sempre si presenta aderente ad un lato della parete vescicolare e i rapporti che essa ha con questa possono essere varî: o esiste una netta delimitazione, oppure si confonde fino a un certo punto la massa colloidea con il protoplasma degli elementi cellulari. Talora la colloide è, nella zona vicina alla parete epiteliale, intensamente ialinizzata ed in genere in tal caso il protoplasma cellulare si confonde con la massa colloidea e i nuclei sono appiattiti, con cromatina addensata, presentandosi allineati gli uni accanto agli altri, in corrispondenza della parete vescicolare. Le zone epiteliali interfollicolari presentano cellule a protoplasma abbondante, chiare, a struttura reticolare.

Cavia N. 11 (N. 14 di protocollo). — Peso cavia gr. 600; due feti di cm. 4,5 e di gr. 4,8.

A picc. ingr.: Sia la sezione longitudinale di un lobulo che la trasversale dell'altro dimostrano struttura molto somigliante a quella della cavia precedente: follicoli di media grandezza, non di rado grandi, raramente piccoli, addossati gli uni agli altri o separati da piccole isole di epitelio interfollicolare oppure da sottili cordoni; non di rado, in corrispondenza degli spazi interlobulari, zone di connettivo lasso separano le isole vescicolari vicine. La massa colloide contenuta nei follicoli è più abbondante che nella cavia precedente; in genere è di color rosa leggermente violaceo. Questa cavia diversifica dalla precedente per il maggior numero di vescicole ad epitelio appiattito, di aspetto endoteliale.

L'iperemia interfollicolare è evidente; alla periferia vi sono follicoli con epitelio appiattito e con grandi masse colloidi di aspetto ialino.

A forte ingr.: I follicoli con epitelio cubico hanno un nucleo piuttosto grosso, protoplasma colorato in rosa violaceo, in genere a struttura reticolare o granulare, di rado a struttura areolare, con sostanza colloide finemente granulosa, colorata in rosa e talora in parte ialinizzata con i caratteri descritti a proposito della cavia precedente.

Cavia N. 12 (N. 16 di protocollo). — Peso cavia gr. 520: feti due di cm. 6 e di gr. 12,3.

A picc. ingr.: Sia alla sezione trasversale che longitudinale ambedue i lobi tiroidei appaiono formati da follicoli in genere di media grandezza, rivestiti da epitelio cubico con una maggiore o minore quantità di colloide, che, quasi sempre, non occupa tutta la cavità follicolare. Isole epiteliali interfollicolari discretamente sviluppate. Alla periferia presenza di zone di follicoli piuttosto piccoli con epitelio appiattito; questi follicoli sono vuoti o presentano una scarsa quantità di sostanza colloide colorata in rosa.

A forte ingr.: L'epitelio follicolare è cubico, alto, con protoplasma piuttosto chiaro che ha una struttura granulare o reticolare e che si presenta discretamente abbondante e colorato prevalentemente con colore basico: i nuclei sono grandi, in genere centrali od eccentrici e più vicini al lume vescicolare.

La colloide, assente o scarsa, è finemente granulosa, ed in genere vi è una netta delimitazione fra essa e la parete epiteliale, pur essendo a questa da un lato aderente. Le isole epiteliali interfollicolari sono abbondanti, con elementi cellulari grandi, con grosso nucleo e con abbondante protoplasma chiaro a struttura reticolare. Evidente iperemia interfollicolare. Non si nota presenza di sostanza colloide al di fuori dei follicoli. Alla periferia presenza di scarsi follicoli ad epitelio appiattito.

Cavia N. 13 (N. 29 di protocollo). — Peso cavia gr. 550; tre feti di gr. 10 e cm. 6.

A picc. ingr.: tanto le sezioni longitudinali che trasversali della ghiandola tiroide mostrano in notevole prevalenza il tessuto epiteliale interfollicolare in confronto a tutte le cavie precedenti. La tiroide si mostra formata da un discreto numero di follicoli, in genere di media grandezza, ma talora piccoli od anche molto grandi, specialmente alla periferia. Alcuni di questi follicoli, e con speciale riguardo quelli periferici, sono in confronto agli altri, veramente enormi. L'epitelio è cubico, ad unico strato. Nell'interno dei follicoli è presente una discreta quantità di sostanza colloide, quasi sempre cromofoba, a struttura areolare, che in genere non occupa tutta la cavità follicolare, ma aderisce oppure no alle pareti di questa. Il tessuto epiteliale interfollicolare è molto abbondante ed i follicoli quasi ovunque sono separati fra di loro da isole e da sezioni di cordoni epiteliali interposti. L'iperemia è intensa in tutto il tessuto. In alcuni punti in mezzo a sezioni di cordoni epiteliali appare la sostanza colloide colorata in rosa, ialina. Rarissimi follicoli contengono una colloide densa, ialinizzata, come pure rari sono i follicoli che da una parte della parete contengono una falce di colloide ialinizzata.

A forte ingr.: I follicoli si presentano tappezzati da epitelio cubico alto. Le cellule regolarmente disposte le une accanto alle altre presentano un grosso nucleo centrale, rotondo od ovalare, con il maggior diametro lungo la circonferenza del follicolo, non intensamente colorato e disposto all'incirca al centro della cellula. Il protoplasma più o meno abbondante è talora chiaro, talora violaceo, con una struttura spesso reticolare o vacuolare. I margini liberi delle cellule sono allineati gli uni accanto agli altri ed in modo da formare una stria del tutto continua. La sostanza colloide è granulare, in gran parte non colorata. Il tessuto interfollicolare è formato da un epitelio a grosse cellule, con grosso nucleo e con protoplasma chiaro ed abbondante; è evidente una rete piuttosto fitta di capillari sanguigni ripieni di sangue.

Cavia N. 14 (N. 28 di protocollo). — Peso cavia gr 610; 4 feti di cm. 7 ognuno e di gr. 18.

A picc. ingr.: I follicoli sono talora medi, molto spesso piccoli, con epitelio cubico, ripieni di sostanza colloide leggermente granulosa e colorata in violaceo. Presenza di un discreto numero di isole epiteliali e cordoni interfollicolari; intensa iperemia dei vasellini e capillari sanguigni interfollicolari.

A forte ingr.: La parete dei follicoli è formata da un epitelio cubico, con grosso nucleo rotondo od ovalare in genere centrale, non molto ricco in cromatina. Il protoplasma è abbondante, di color roseo violaceo e si dimostra più addensato e più intensamente colorato che nelle due cavie precedenti. La sostanza colloide si presenta granulosa, abbastanza densa, e riempie tutta o quasi la cavità follicolare; di rado la porzione di colloide aderente alla parete si presenta ialinizzata.

Cavia N. 15 (N. 18 di protocollo). — Peso cavia gr. 550; due feti di cm. 9 e gr. 50 di peso, con presenza di una diffusa peluria.

A picc. ingr.: In sezione longitudinale la tiroide presenta per la metà di un lobo una struttura leggermente diversa da quella dell'altra metà. La prima metà è formata da un gran numero di follicoli piccoli, addossati gli uni agli altri, con una parete avente uno strato epiteliale endoteliforme Ciascun follicolo contiene una scarsa quantità di sostanza colloide, ialina, colorata in rosa, aderente ad un lato della parete di ciascun follicolo. L'altra metà è formata da vescicole di media grandezza, contenenti in genere frammenti di sostanza colloide, sparsi per la cavità follicolare e colorati in rosa pallido; talora sono masse di maggior volume che occupano quasi tutta la cavità follicolare. In questa porzione del lobo tiroideo si notano zone epiteliali, interfollicolari, in discreto numero e di discreta grandezza. Leggera iperemia dei capillari sanguigni interfollicolari.

A forte ingr.: Nella zona della metà dapprima descritta i follicoli sono tappezzati da uno strato di epitelio appiattito, endoteliforme; la colloide è colorata in rosa leggermente violacea ed è in gran parte ialinizzata. Nell'altra metà gli elementi cellulari della parete sono cubici appiattiti, i nuclei sono disposti al centro della cellula e intensamente colorati; essi sono più vicini però al margine libero cellulare. Il protoplasma piuttosto basofilo e colorato in rosa violaceo non è abbondante e non dimostra in modo evidente nè una struttura granulosa nè una struttura alveolare. I frammenti delle masse colloidi nell'interno dei follicoli sono colorati in rosa violaceo e hanno una struttura grossolanamente reticolare, quasi fossero formate da un reticolo cromofilo e da spazi quasi incolori, come vacuoli nell'interno delle maglie di quel reticolo. Le isole epiteliali interfollicolari sono formate da cellule di cui i nuclei appaiono meno ricchi in cromatina in confronto di quelli delle pareti dei follicoli — probabilmente perchè visti in diversa sezione —; il protoplasma è abbondante con struttura granulosa o reticolare. Modico grado di iperemia dei capillari interfollicolari.

Cavia N. 16 (N. 21 di protocollo). — Peso cavia gr. 590; un feto lungo cm. 9,3, gr. 42.

A picc. ingr.: Follicoli di grandezza media e piccoli, di rado grandi, talora addossati gli uni agli altri, non di rado separati o da connettivo lasso o da isole epiteliali interfollicolari. La zona centrale, in sezione longitudinale, appare formata da vescicole ad epitelio cubico. La zona periferica è formata da vescicole addossate le une alle altre, con epitelio appiattito, talora vuote, talora contenenti la sostanza colloide più o meno abbondante, colorata in rosa. Leggera iperemia, tra i follicoli, che manca però nelle zone periferiche.

A forte ingr.: La zona centrale presenta un epitelio vescicolare cubico con protoplasma colorato abbastanza intensamente in rosa violaceo e con nuclei in genere al centro della cellula; la sostanza colloide è piuttosto abbondante e finemente granulosa o a struttura reticolare; non di rado alla periferia essa appare ialinizzata o vacuolizzata. Il tessuto epiteliale interfollicolare è mediocremente sviluppato ed è costituito da cellule che hanno sostanzialmente i caratteri di quelle della parete follicolare. Queste isole spesso contengono masse colloidee, finemente granulose, simili a quelle esistenti nelle cavità follicolari. Le zone periferiche sono formate da vescicole in genere piccole, ad epitelio appiattito, più o meno ricche in sostanza colloide, colorata in rosa, di aspetto ialino.

Cavia N. 17 (N. 10 di protocollo). — Peso gr. 550; un feto della lunghezza di cm. 9,5.

A picc. ingr.: Tanto nella sezione trasversale che nella sezione longitudinale presenza di un discreto numero di grandi vescicole, molte di media grandezza e in scarso numero piccole. In generale le vescicole sono addossate le une alle altre ed hanno un epitelio endoteliforme. Isole interfollicolari piuttosto scarse. La colloide delle vescicole è densa e colorata in violaceo.

A forte ingr.: Le vescicole si presentano tappezzate da un epitelio intensamente appiattito, di aspetto endoteliale. Ciascuna cellula epiteliale presenta un nucleo che ha una grande prevalenza di un diametro sull'altro. Il protoplasma relativamente scarso presenta una colorazione molto simile a quella della sostanza colloidale, la quale aderisce quasi ovunque alla superficie della parete epiteliale; questa parte aderente presenta una granulosità finissima per l'alternarsi di zone incolori e viola. Sono visibili dei vasellini interposti fra le pareti di due follicoli vicini, tappezzati da un unico strato di endotelio e ripieni di sostanza colloide. È notevole il contrasto fra il carattere ialino

della colloide contenuta in detti vasi e il frequente aspetto granuloso della colloide contenuta nei follicoli vicini. Le rare isole epiteliali interfollicolari si presentano formate da cellule del tutto simili a quelle della parete vescicolare.

Cavia N. 18 (N. 15 di protocollo). — Peso cavia gr. 565; due feti di cm. 9,5 e gr. 48.

A picc. ingr.: La sezione longitudinale si presenta in parte formata da vescicole di media grandezza e piccole; alcune sono anche grandi, con interposizione qua e là di piccole isole di epitelio interfollicolare e talora di sottili cordoni. Tali vescicole contengono ciascuna una massa di sostanza colloide che non riempie la cavità, ma ne occupa solo una parte, essendo in genere aderente alla parete del follicolo. Ai due estremi della sezione si ha una zona di discreta grandezza, formata da vescicole piuttosto piccole, addossate le une alle altre e tappezzate da un epitelio appiattito notevolmente, con aspetto endoteliale. Ciascuna vescicola contiene una massa di sostanza colloide, che talora occupa una sola parte della cavità follicolare, colorata in rosa essa è granulosa al centro mentre è ialina verso la parete. La porzione centrale della sezione è costituita da vescicole di media grandezza a epitelio cubico piuttosto basso, contenenti una massa colloidea finemente granulosa, solo eccezionalmente ialina, in una sottile zona aderente alla parete.

A forte ingr.: I follicoli si presentano formati da uno strato di cellule cubiche basse, con nucleo in genere sferico, talora allungato e col maggior asse parallelo alla circonferenza della parete. Il protoplasma talora vacuolare e chiaro, altre volte è intensamente colorato in rosa violaceo. Leggero grado di iperemia vasale.

Cavia N. 19 (N. 25 di protocollo). — Peso cavia 620; quattro feti della lunghezza di cm. 9 e gr. 50 di peso.

A picc. ingr.: La sezione longitudinale di uno dei lobi dimostra che la porzione centrale è formata da un gran numero di follicoli grandi e di media grandezza, raramente piccoli, tappezzati da un epitelio cubico appiattito o nettamente appiattito e contenenti un residuo di colloide che in genere appare in forma di un reticolo a larghe maglie colorate in rosa violaceo. In alcuni follicoli la parte di sostanza colloide aderente alla parete è leggermente colorata in viola chiaro ed è in parte leggermente granulosa e in parte ialina. Presenza di un evidente iperemia interfollicolare. Le porzioni estreme sono fatte da follicoli in gran parte piccoli, talora medi, vuote o quasi di colloide, e che sono addossati gli uni agli altri oppure separati da connettivo lasso e da vasellini sanguigni di discreto calibro. Rare isole epiteliali interfollicolari.

A forte ingr.: La porzione centrale è formata da cellule cubiche appiattite o nettamente appiattite, con nucleo allungato, nel senso trasversale e con protoplasma molto ben colorato in rosa violaceo. In alcuni punti è possibile notare la presenza di spazi vasali interfollicolari con parete endoteliale propria, che a sua volta è aderente allo strato epiteliale dei follicoli; questi spazi sono ripieni di colloide color rosa violaceo, che fa contrasto col contenuto dei follicoli adiacenti, rappresentato da un reticolo a larghe maglie, quasi vuoto di sostanza colloide. La sezione trasversale dell'altro lobulo della ghiandola ha un reperto somigliante, ma non identico al precedente; in questo le vescicole contengono una maggiore quantità di sostanza colloide colorata in rosa che in parte è di aspetto reticolare, mentre è ialina nella porzione aderente alla parete. Le isole epiteliali interfollicolari sono più rare e meno grandi; evidente iperemia interfollicolare.

Cavia N. 20 (N. 26 di protocollo). — Peso cavia gr. 660; quattro feti con la superfice del corpo già coperta di pelo, lunghi cm. 11 e di gr. 75 di peso.

A picc. ingr.: La sezione longitudinale di uno dei due lobi dimostra presenza di follicoli in gran parte grandi e medi e raramente piccoli che in generale sono completamente vuoti di sostanza colloide, la quale è presente quasi esclusivamente nei follicoli che si trovano alla periferia della ghiandola. I follicoli sono addossati quasi sempre gli uni agli altri, con lo strato epiteliale della parete notevolmente appiattito e spesso endoteliforme. Discreto grado di iperemia dei vasellini e capillari interfollicolari. La colloide quando è presente è granulosa oppure ialina, specialmente nelle zone vicine alla parete epiteliale; la sua colorazione è rosea, leggermente violacea. Evidente iperemia dei vasellini sanguigni.

A forte ingr.: Le cellule della parete dei follicoli presentano un protoplasma chiaro, spesso colorato in rosa; il nucleo è notevolmente allungato in senso trasversale. È possibili vedere talora negli spazi interfollicolari vasellini tappezzati da un endotelio, ripieni di sostanza colloide, aderenti da un lato alla parete follicolare, e dall'altra a un vasellino sanguigno.

La sezione trasversale di un lobo tiroideo si presenta formata da follicoli in genere di media grandezza, tappezzati da un epitelio cubico notevolmente appiattito e che sono talora vuoti, talora più o meno ripieni da una massa colloide granulosa, ma ialinizzata nelle zone aderenti alla parete. Discreto numero di isole epiteliali interfollicolari.

Subito dopo il parto.

Cavia N. 21 (N. 11 di protocollo). — Peso gr. 600; due figli.

Picc. ingr.: La sezione della tiroide risulta formata da follicoli in gran parte piccoli, talora vuoti o contenenti scarsa colloide e che solo raramente sono pieni di essa. I follicoli sono addossati gli uni agli altri; la colloide è rosa ed ha aspetto ialino, la parete dei follicoli presenta cellule appiattite in genere endoteliformi. Non vi è iperemia evidente. Modico numero di isole epiteliali interfollicolari.

A forte ingr.: Le cellule della parete sono notevolmente appiattite, con protoplasma colorato in rosa.

Cavia N. 22 (N. 14-bis di protocollo). — Peso cavia gr. 620; figli tre.

A piccolo ingr.: Follicoli piccoli, addossati gli uni agli altri, tappezzati da pareti endoteliformi, in genere parzialmente ripieni di sostanza colloide colorata in rosa, leggermente granulosa e spesso ialinizzata nella parte addossata alla parete. Non iperemia; rare isole epiteliali interfollicolari.

A forte ingr.: Nulla di notevole.

Cavia N. 23 (N. 19 di protocollo). — Peso cavia gr. 435; quattro figli.

A piccolo ingr.: Follicoli in genere di media grandezza, ma in discreto numero anche piccoli, tappezzati da una parete di aspetto endoteliforme, contenenti una sostanza colloide ialina, colorata in rosa, che in genere non riempie la cavità follicolare, ma aderisce da un lato alla parete. In questa zona la colloide si presenta più ialina che nel resto della massa con i caratteri sopra descritti in dette condizioni. Leggera iperemia interfollicolare. Quasi assenza di isole epiteliali interfollicolari.

A forte ingr.: Nulla di notevole.

Cavia N. 24 (N. 20 di protocollo). — peso cavia gr. 500; tre figli.

A piccolo ingr.: Follicoli in genere di media grandezza, talora piccoli, spesso distanziati gli uni dagli altri da connettivo lasso o da vasi. La parete dei follicoli ha un aspetto endoteliforme. Molte vescicole sono del tutto vuote di sostanza colloide, altre hanno la cavità ripiena solo parzialmente e allora la massa di sostanza colloide, colorata in rosa, è aderente da un lato alla parete follicolare. Assenza quasi completa di isole epiteliali interfollicolari; evidente iperemia.

A forte ingr.: Oltre i soliti caratteri già descritti altrove in tiroidi presentanti la suddetta struttura, si nota che in genere la sostanza colloide nella sua porzione addossata alla parete follicolare si confonde col protoplasma delle cellule vescicolari ed è in questa zona nettamente ialina.

Cavie dopo tre giorni dal parto.

Cavia N. 25 (N. 12 di protocollo). — Dopo tre giorni di allattamento; peso cavia gr. 550; allattamento di 1 figlio.

A piccolo ingr.: Sia alla sezione longitudinale che trasversale la tiroide risulta formata da numerosi follicoli in grandissima parte piccoli, talora di media grandezza, quasi sempre separati gli uni dagli altri da una sottile trama di connettivo lasso; talora con interposizione di rari vasellini sanguigni. La forma delle vescicole è del tutto irregolare e varia, con contorni talora angolosi e con depressioni, ecc. L'epitelio delle vesci-

cole è trasformato in una sottile parete endoteliforme, sia che queste siano di diversa grandezza che piccolissime, sia che contengano sostanza colloide tenue e in scarsa quantità, sia che siano del tutto vuote. La colloide è colorata in viola pallido; molte delle vescicole contengono una sostanza rappresentata da un reticolo a maglie piuttosto piccole o incolore o colorato leggermente in viola; nell'interno delle maglie assenza di sostanza colloide. Rarissime isole epiteliali interfollicolari, rappresentate evidentemente da sezioni tangenziali di pareti follicolari.

A forte ingr.: L'epitelio è rappresentato da cellule notevolmente appiattite, con nucleo che presenta una notevole prevalenza di un diametro sull'altro, piuttosto piccolo, e con protoplasma sottile, a struttura reticolare, talora quasi incolore, talora leggermente colorato in viola. La sostanza colloide, che è presente in uno scarso numero di follicoli, ha l'aspetto ora granuloso, ora reticolare a seconda della descrizione precedente, ora ialino. Nelle zone in cui la sostanza colloide è ialina, in genere, è più densa e sembra continuarsi col protoplasma degli elementi cellulari epiteliali della parete vescicolare. Le isole epiteliali interfollicolari, piuttosto scarse, somigliano a lembi di tessuto endoteliale. Le loro cellule presentano un nucleo non ricco in cromatina, abbastanza chiaro, di media grandezza, circondato da una discreta quantità di protoplasma a struttura reticolare e di colorito chiaro; i limiti delle singole cellule ora sono differenziabili ora no.

Cavia N. 26 (N. 11 di protocollo). — Dopo tre giorni di allattamento; peso cavia gr. 650; allattamento di 3 figli.

A piccolo ingr.: Tanto la sezione longitudinale che trasversale dei due lobi tiroidei si presenta come un reticolo a larghe maglie, rappresentato dalle vescicole quasi del tutto vuote di contenuto; solo in rarissime vescicole, specialmente alla periferia, si riscontra una scarsa quantità di sostanza colloide, colorata leggermente in viola. La parete dei singoli follicoli, che sono addossati gli uni agli altri, è costituita da uno strato epiteliale endoteliforme con nuclei di media grandezza e con protoplasma in discreta quantità colorato debolmente in rosa violaceo. Presenza qua e là di isole epiteliali interfollicolari. È abbastanza evidente una rete di capillari sanguigni.

A forte ingr.: Le cellule vescicolari appaiono notevolmente appiattite, con nucleo anche esso appiattito ma non picnotico; protoplasma discretamente abbondante colorato in rosa violaceo. Le cavità vescicolari sono separate le une dalle altre dalle loro pareti epiteliali tra le quali si trovano i vasellini sanguigni. Le isole epiteliali interfollicolari si mostrano costituite da cellule molto appiattite e somiglianti a quelle vescicolari.

Cavia N. 27 (N. 30 di protocollo). — Dopo tre giorni di allattamento; peso cavia gr. 650.

Caratteri molto somiglianti a quelli della cavia N. 25.

CAVIE CONTROLLO.

Cavia N. 28 (N. 32 di protocollo). — Tenuta tre mesi lontano dal maschio; peso cavia gr. 640.

A picc. ingr.: Follicoli notevolmente distanziati gli uni dagli altri da una sottile trama di tessuto connettivo lasso; in genere di media grandezza, tappezzati da un unico strato di epitelio cubico, con nucleo vescicoloso disposto al centro della cellula, protoplasma chiaro, in genere a struttura areolare.

Sostanza colloide scarsa, in genere finemente granulosa, cromofoba, talora ialina, colorata in rosa violaceo. Isole epiteliali interfollicolari molto scarse.

A forte ingr.: Follicoli tappezzati da un epitelio cubico, con nucleo vescicoloso, ben colorato. Protoplasma chiaro, in genere a struttura areolare. Sostanza colloide scarsa, quasi sempre formata da fini granuli.

Rare isole epiteliali, formate da cellule piuttosto grandi, spesso nettamente differenziate le une dalle altre, con protoplasma abbondante, piuttosto chiaro, talora colorato lievemente in rosa. Assenza di cariocinesi.

Cavia N. 29 (N. 33 di protocollo). — Tenuta tre mesi lontano dal maschio; peso cavia gr. 572.

A picc. ingr.: Follicoli piuttosto scarsi, talora di media grandezza, più spesso piccoli; tappezzati in genere da un epitelio cubico; i follicoli talora appaiono vuoti, talora

contengono una sostanza colloide finemente granulosa e cromofoba, talora ialina e colorata in rosa-violaceo. Isole epiteliali interfollicolari discretamente numerose.

A forte ingr.: Follicoli tappezzati da epitelio cubico con nucleo in genere vescicoloso, disposto al centro della cellula; protoplasma talora chiaro a struttura areolare, più spesso basofilo e più addensato. Sostanza colloide scarsa o cromofoba o leggermente basofila, quasi sempre finemente granulosa; talora è ialina e colorata in viola in corrispondenza della porzione aderente alla parete.

Isole epiteliali interfollicolari piuttosto grandi formate da cellule spesso nettamente differenziate le une dalle altre, con nuclei di discreta grandezza, protoplasma leggermente basofilo. Modico grado di iperemia interfollicolare. Assenza di cariocinesi.

Cavia N. 30 (N. 34 di protocollo). — Peso cavia gr. 639.

A picc. ingr.: Follicoli piuttosto scarsi, di media grandezza, piuttosto piccoli, spesso separati gli uni dagli altri da tessuto connettivo lasso, tappezzato da un epitelio cubico, con nucleo sferico, in genere disposto al centro. Le vescicole o appaiono vuote di sostanza colloide, o contengono una scarsa quantità di sostanza colloide basofila, in genere granulosa, di colorito violaceo.

A forte ingr.: Parete dei follicoli formata dall'addossamento di un epitelio cubico, a nucleo sferico, in genere disposto al centro, con protoplasma talora chiaro a struttura reticolare, talora basofilo più addensato. Sostanza colloide in genere scarsa, quasi sempre granulosa, talora poco colorata, talora violacea, di rado ialinizzata nella porzione più vicina e aderente alla parete.

Isole epiteliali interfollicolari discretamente numerose, con cellule spesso nettamente differenziate le une dalle altre.

Protoplasma o chiaro o colorato in rosa violaceo, abbondante. Non evidente iperemia. Non cariocinesi

Nella prima metà di gravidanza.

La prima metà della gravidanza dura nella cavia circa un mese.

Sono state esaminate le tiroidi di 5 cavie ad un periodo di gravidanza variabile da 15 a 30 giorni circa.

Il reperto istologico è stato uniforme; presenza di numerosi follicoli, quasi sempre addossati gli uni agli altri, in genere di media grandezza e piccoli, tappezzati da un epitelio notevolmente appiattito, spesso di aspetto endoteliale, talora quasi vuoti, talora contenenti una colloide di aspetto jalino (eccezionalmente granulare), densa, spesso basofila, che in genere occupa solo una parte del follicolo. Il nucleo delle cellule follicolari, ricco in cromatina, presenta una prevalenza molto notevole di un diametro sull'altro; il protoplasma ha quasi sempre una colorazione identica o quasi a quella della colloide contenuta nel follicolo. Le isole epiteliali interfollicolari sono rare e presentano caratteri riferibili, con grande probabilità a sezioni tangenziali di pareti follicolari.

Spesso si osservano nelle zone interfollicolari spazii allungati di discreto calibro a parete endoteliale (vasi linfatici?) ripieni di sostanza colloide.

Assenza quasi costante di iperemia, assenza di cariocinesi.

La sezione in serie eseguita in ambedue i lobi della tiroide della cavia N. 2 (N. 23 di protocollo) ha dimostrato uniformità di reperto in tutta la ghiandola.

Nella seconda metà di gravidanza.

Sono stati studiati tre periodi:

1° *periodo*: in sei cavie con feti della lunghezza di cm. 3-4 1/2. Si osservano numerosi follicoli di varia grandezza che nella parte periferica dei due lobi presentano caratteri somiglianti a quelli della prima metà di gravi-

danza; nella parte centrale della ghiandola i follicoli si presentano invece tappezzati da uno strato epiteliale cubico, i cui elementi sono formati da un nucleo disposto quasi sempre al centro, abbastanza ricco in cromatina, e da un protoplasma in genere a struttura granulare o reticolare, chiaro o leggermente colorato in rosa.

Talora si osservano follicoli la cui parete è in parte formata da cellule epiteliali di cui non si riconoscono i limiti: i nuclei sono disposti gli uni successivamente agli altri, notevolmente appiattiti ed il protoplasma presenta caratteri identici a quelli della sostanza colloide jalina con cui sembra in continuazione e che a forma di semiluna occupa in genere un terzo della cavità follicolare.

Le isole epiteliali interfollicolari sono presenti in discreto numero; evidente iperemia sia dei vasellini di medio e piccolo calibro che dei capillari interfollicolari; assenza di vasi interfollicolari ripieni di sostanza colloide; presenza di cariocinesi.

2° *periodo*: in tre cavie con feti della lunghezza di cm. 6-7. Sia alla sezione longitudinale che trasversale i lobi tiroidei appaiono formati da numerosi follicoli in genere di media grandezza, rivestiti da un epitelio cubico, contenente sostanza colloide, in varia quantità.

L'epitelio follicolare è cubico alto con protoplasma piuttosto chiaro a struttura vacuolare o reticolare discretamente abbondante, colorato in rosa violaceo; i nuclei grandi occupano in genere il centro della cellula, talora sono eccentrici e più vicini al lume.

La colloide talora assente, talora scarsa; quando è presente è finemente granulosa e nettamente delimitata dalla parete epiteliale, pur essendo almeno da un lato, a questa aderente. Le isole epiteliali interfollicolari sono abbondanti, con elementi cellulari grandi, con grosso nucleo e con abbondante protoplasma chiaro o leggermente colorato.

Evidente iperemia interfollicolare.

Non è frequente la presenza di sostanza colloide al di fuori del follicolo. Presenza alla periferia di scarsi follicoli ad epitelio appiattito.

3° *periodo*: sono state esaminate le tiroidi di 6 cavie che presentavano feti di una lunghezza da cm. 9 ad 11 (gravidanza a termine).

Non si è osservato un reperto uniforme.

Nella cavia N. 17 (N. 10 del protocollo) la tiroide si presentava formata da vescicole piuttosto grandi, addossate le une alle altre, epitelio follicolare notevolmente appiattito tanto da acquistare un aspetto endoteliale. Isole interfollicolari molto scarse. Colloide densa e di colorito violaceo. Presenza di vasellini a parete endoteliale e ripieni di sostanza colloide jalina.

Nelle altre non di rado l'epitelio follicolare era cubico basso; la sostanza colloide in alcune vescicole assente, in altre scarsa; quando era presente o era frammentata o a carattere jalino o presentavasi a mo' di reticolo a larghe maglie.

Nella cavia a termine di gravidanza la maggior parte delle vescicole erano vuote di sostanza colloide, l'epitelio follicolare appiattito, le isole epiteliali interfollicolari scarse; non vi era una evidente iperemia, non si osservavano cariocinesi.

Nella sezione delle tiroidi di quasi tutte le cavie di questo terzo periodo della seconda metà della gravidanza è stato frequente il reperto di vasellini a parete endoteliale ripieni di sostanza colloide, jalina, spesso circondati da follicoli tappezzati da un epitelio notevolmente appiattito e vuoto di sostanza colloide.

Dopo il parto.

a) *Dopo poche ore*: sono state esaminate le tiroidi di 4 cavie che hanno presentato un reperto istologico uniforme: follicoli piuttosto piccoli, adiacenti gli uni agli altri tappezzati da una parete di aspetto endoteliale, contenente una scarsa quantità di sostanza colloide, jalina: assenza o quasi di isole epiteliali interfollicolari, assenza di iperemia, assenza di cariocinesi.

b) *Dopo tre giorni con allattamento*: sono state esaminate le tiroidi di 3 cavie.

Una di queste cavie è risultata formata da follicoli adiacenti gli uni agli altri a parete notevolmente appiattita, quasi endoteliale, del tutto vuota di sostanza colloide; rare isole epiteliali interfollicolari; non iperemia, non cariocinesi.

Negli altri due casi le tiroidi si presentavano formate da follicoli relativamente lontani gli uni dagli altri tappezzati anch'essi da un epitelio appiattito, di aspetto endoteliale, in gran parte piccoli, talora anche grandi, spesso deformati e o vuoti o con scarsa sostanza colloide jalina; di rado questa si presentava in quantità notevole. Anche in queste le isole epiteliali interfollicolari erano quasi del tutto assenti; non si notava iperemia nè cariocinesi.

È importante porre in rilievo che quando i follicoli appaiono vuoti di sostanza colloide gli epitelii si presentano spesso con il protoplasma quasi del tutto incolore.

Cavie non gravide.

Mantenute per tre mesi lontane dal maschio sono state esaminate le tiroidi di tre cavie: si presentavano formate da follicoli certamente in numero inferiore di quello delle tiroidi di cavie gravide. Questi erano tappezzati da un epitelio cubico, contenenti una quantità di colloide piuttosto scarsa, di aspetto granuloso. È presente uno scarso numero di isole epiteliali interfollicolari. Assenza di iperemia. Assenza di cariocinesi.

CONSIDERAZIONI E CONCLUSIONI.

Le ricerche di cui ho esposto i risultati si limitano ad un periodo di gravidanza che va da circa il 15°-20° giorno al termine di essa (55-60 giorni). Poichè la costatazione dello stato gravidico veniva da me eseguita in vita con l'esame dell'addome non mi è stato possibile lo studio della tiroide nel periodo che segue immediatamente alla fecondazione e prima che l'embrione e la parete uterina che lo ricopre raggiunga la grossezza di un cece.

Mi riservo in una serie successiva estendere la ricerca anche al 1° pe-

riodo della gravidanza, organizzando un allevamento di animali tale che mi sia possibile questa ricerca.

Credo inutile un raffronto tra i dati istologici da me ottenuti e quelli osservati dagli AA. precedenti. Questi, anche quando hanno dichiarato di avere eseguito le ricerche nei vari periodi della gestazione, hanno poi dato una descrizione complessiva dei loro reperti, in modo che questa corrisponde qualche volta a quanto io ho osservato in un dato periodo della gestazione, ma non ad altri periodi. Così ad es. quasi tutti parlano di un aumento di volume delle vescicole. In genere queste si presentano di varia grandezza; è vero che nella 2ª metà di gravidanza è spesso aumentato il numero delle vescicole grandi, ma questo non è un reperto costante, nè, a mio parere, è un carattere di importanza notevole.

Anche l'aumento della colloide, ammessa dai vari AA., si osserva in dati periodi, ma non in altri.

Credo invece possa riuscire utile un raffronto tra le modificazioni volumetriche e ponderali già osservate da altri AA. ed i caratteri istologici da me descritti.

Freund ammette che nella donna la circonferenza del collo vada aumentando fino al 5°-6° mese, si arresti negli ultimi mesi per subire un nuovo aumento in travaglio.

Lange ammette un aumento dopo i primi tre mesi, che raggiungerebbe il massimo nel 5°-6° mese; non ritiene che l'aumento sia dovuto ad una maggiore ripienezza dei vasi.

Engelhorn ha pure trovato un aumento in gravidanza ed un altro aumento durante il parto che scompare in puerperio: attribuisce quest'ultimo a fenomeni congestivi.

Benchè Gaifami, Albeck neghino un aumento della tiroide, la maggior parte degli AA. sono concordi nell'ammettere un aumento della circonferenza del collo riferibile ad aumento di volume di questa ghiandola in gravidanza.

Anche i risultati delle ricerche sugli animali non sono concordi; ma se si tien conto dei dati ottenuti dalla maggior parte degli AA. e si raffrontano questi con i dati istologici da me ottenuti, si deve giungere alla conclusione che in alcuni periodi della gravidanza esista veramente un aumento di volume e di peso.

In base ai caratteri istologici da me osservati si deve ammettere un aumento specialmente nella 2ª metà.

La presenza di cariocinesi da me descritte ci dà la sicurezza che in tale epoca si osserva una vera iperplasia ghiandolare, che raggiunge il massimo quando i feti raggiungono una lunghezza di 6-7 cm. Ebbene tale periodo corrisponde all'incirca ai 2/3 della durata della gestazione: ed è appunto a tale epoca che nella donna Freund e Lange hanno osservato il massimo del volume, e che da altri sono state osservate profonde modificazioni nella struttura della tiroide dei figli.

A partire dal 6° mese della vita intrauterina, si osservano (Hesselberg, ecc.) delle modificazioni dell'epitelio follicolare della tiroide embrionale che sono state variamente interpretate. La maggior parte degli AA. che

le hanno constatate le considerano dovute ad un arresto di sviluppo della ghiandola o ad una involuzione passeggera, in rapporto con cambiamenti sopravvenuti nell'organismo materno o nel feto.

Come si vede dai protocolli delle mie ricerche quando i feti hanno 6-7 cm. di lunghezza le vescicole della tiroide materna sono tutte ad epitelio cubico, alcune molto grandi, ripiene di una sostanza colloide, granulosa, eosinofila e sono separate da numerose isole e cordoni epiteliali interfollicolari, notevolmente sviluppati. Si osserva inoltre una intensa iperemia del tessuto. Sono questi caratteri che ci fanno ammettere che, almeno dei periodi da me studiati, sia questo quello che presenta il massimo della attività ghiandolare.

Successivamente la sostanza colloide tende a jalinizzarsi, l'epitelio si fa più basso e poi diviene appiattito, quindi si determina una rapida diminuzione della sostanza colloide e talora una vera scomparsa.

Mentre nella 2ª metà di gravidanza si osservano segni evidenti di iperplasia e di iperfunzione, questi mancano completamente nella seconda quindicina della 1ª metà. Manca in questo periodo una evidente iperemia. l'epitelio vescicolare è appiattito, quasi endoteliforme, le isole epiteliali interfollicolari sono scarsissime, la colloide in genere jalina è presente in modica quantità.

Ricerche successive stabiliranno il rapporto che esiste tra tale reperto e quello del periodo che segue immediatamente alla fecondazione.

Di molti dettagli istologici trascritti nei protocolli e trascurati nella precedente esposizione tratterò nella seconda parte di questo lavoro.

Ed ora riassumerò in poche parole i risultati di questa prima serie di ricerche.

Lo studio istologico della tiroide eseguito nei successivi stadii della gravidanza e dopo il parto nelle cavie (complessivamente in 30 animali), escluso il periodo che segue immediatamente alla fecondazione, dimostra come diversi siano i quadri istologici corrispondenti ai vari periodi e come questi si presentino con caratteri abbastanza fissi.

Questa variabilità di reperto in periodi successivi della gravidanza deve essere attribuita in parte ad uno stato iperplastico che interviene in un periodo determinato; in parte, con grande probabilità, a stadii successivi della attività funzionale della ghiandola stessa.

È evidente quindi che lo studio istofisiologico dei vari quadri istologici descritti, potrà contribuire alla conoscenza delle variazioni morfologiche che la ghiandola tiroide presenta nei vari stadii della sua attività funzionale e potrà indicarci il valore fisiologico che devesi attribuire alle modificazioni anatomiche che la ghiandola tiroide presenta in gravidanza e dopo il parto.

RIASSUNTO.

L'A. ha eseguito una serie di ricerche sulla ghiandola tiroide della cavia in trenta animali, di cui venti in successivi stadi di gravidanza, sette dopo il parto e tre mantenuti per tre mesi lontani dal maschio.

Descrive il diverso reperto istologico riscontrato a carico della ghiandola tiroide nei successivi periodi della gestazione, in raffronto con quelli osservati dopo il parto e lontano dalla gravidanza.

SPIEGAZIONE DELLE FIGURE CONTENUTE NELLE 2 TAVOLE.

Tutte le 8 figure rappresentano riproduzioni di microfotografie di tiroidi di cavia a vario periodo di gravidanza, dopo il parto e lontano dal parto, eseguite con lo stesso ingrandimento (obb. 2, ocul. comp. 4 Zeiss; allungamento soffietto cm. 40).

TAVOLA I.

Fig. 1. — Cavia N. 1 (N. 3 di protocollo). Tiroide di cavia gravida con rigonfiamenti uterini della grossezza di un cece (a circa 15-20 giorni di gravidanza).

Follicoli in gran parte addossati gli uni agli altri, ripieni o quasi di sostanza colloide in genere ialina, tappezzati da un epitelio di aspetto endoteliale; rarissime isole epiteliali interfollicolari.

Fig. 2. — Cavia N. 10 (N. 8 di protocollo). Tiroide di cavia gravida con feti di cm. 4 ½ (prima quindicina del 2° mese di gravidanza).

Follicoli grandi e di media grandezza, in genere con poca sostanza colloide di aspetto granulare, tappezzati da epitelio cubico; isole e cordoni epiteliali discretamente sviluppati.

Fig. 3. — Cavia N. 13 (N. 29 di protocollo). Tiroide di cavia gravida con feti di cm. 6.

Follicoli di varia grandezza, tappezzati da un epitelio cubico, contenenti scarsa quantità di sostanza colloide, poco colorata; isole epiteliali interfollicolari grandi e numerose.

Fig. 4. — Cavia N. 19 (N. 25 di protocollo). Tiroide di cavia gravida con feti di cm. 9 (a gravidanza inoltrata).

Follicoli in genere grandi e di media grandezza, tappezzati da un epitelio in genere appiattito, contenenti un residuo di sostanza colloide di aspetto reticolare. Isole epiteliali interfollicolari presenti in discreto numero.

TAVOLA II.

Fig. 5. — Cavia N. 17 (N. 10 di protocollo). Tiroide di cavia gravida con feti di cm. 9 ½ (a gravidanza avanzata).

Follicoli in genere grandi, spesso addossati gli uni agli altri, tappezzati da un epitelio di aspetto endoteliale, ripieni di sostanza colloide ialina; quasi assenza di isole epiteliali interfollicolari.

Fig. 6. — Cavia N. 23 (N. 19 di protocollo). Tiroide di cavia nel periodo che segue immediatamente al parto.

Follicoli piuttosto piccoli, tappezzati da un epitelio di aspetto endoteliale, contenenti una sostanza colloide ialina; rare isole epiteliali interfollicolari.

Fig. 7. — Cavia N. 26 (N. 11 di protocollo). Tiroide di cavia, dopo tre giorni dal parto con allattamento.

Follicoli di varia grandezza, tappezzati da un epitelio di aspetto endoteliale, con scarsissima sostanza colloide ialina.

Fig. 8. — Cavia N. 30 (N. 34 di protocollo). Tiroide di cavia mantenuta tre mesi lontano dal maschio (cavia controllo).

Follicoli di media grandezza e piccoli, lontani gli uni dagli altri, tappezzati da un epitelio in genere cubico, contenenti scarsa colloide granulosa; presenza di alcune isole epiteliali interfollicolari.

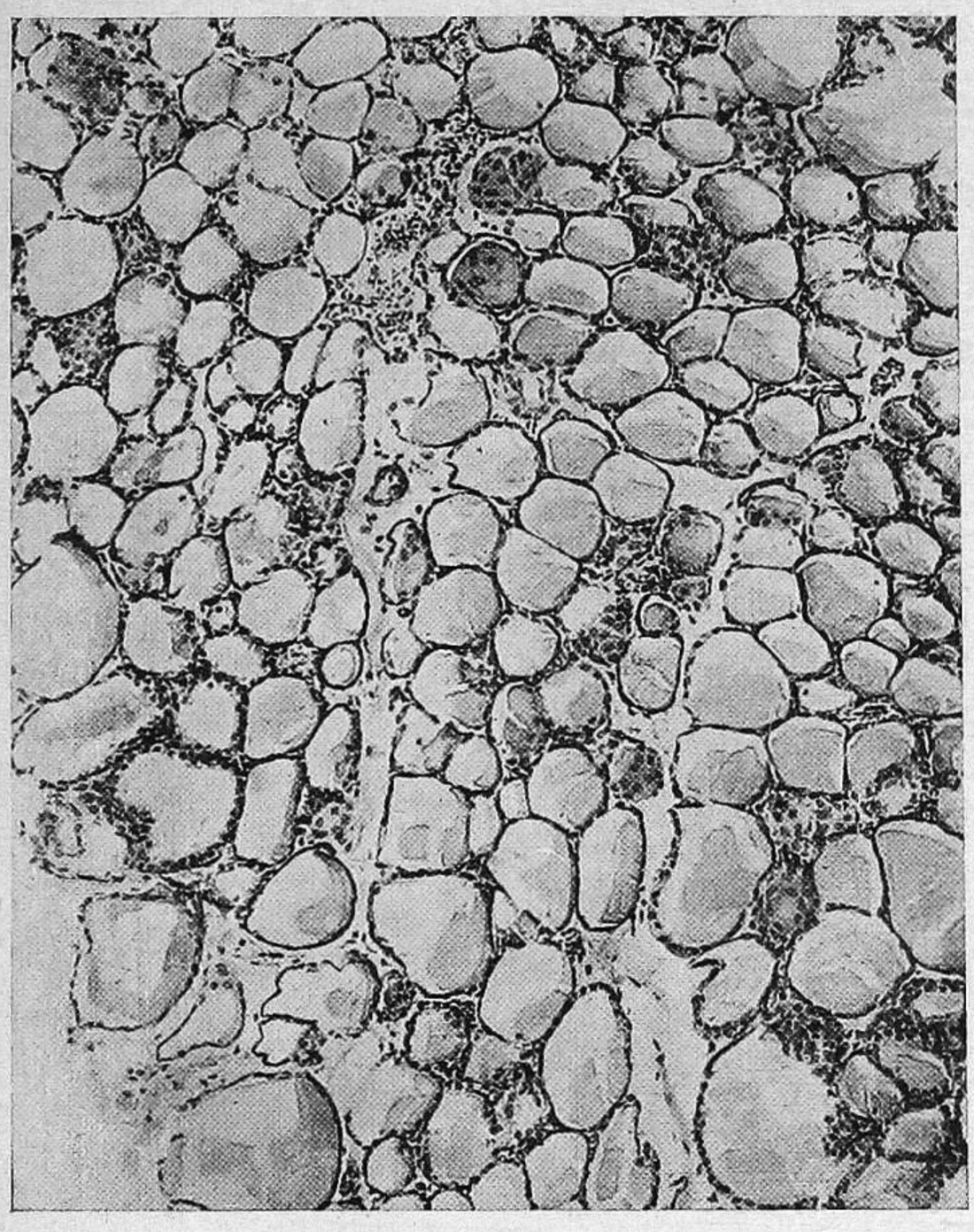

Fig. 1.

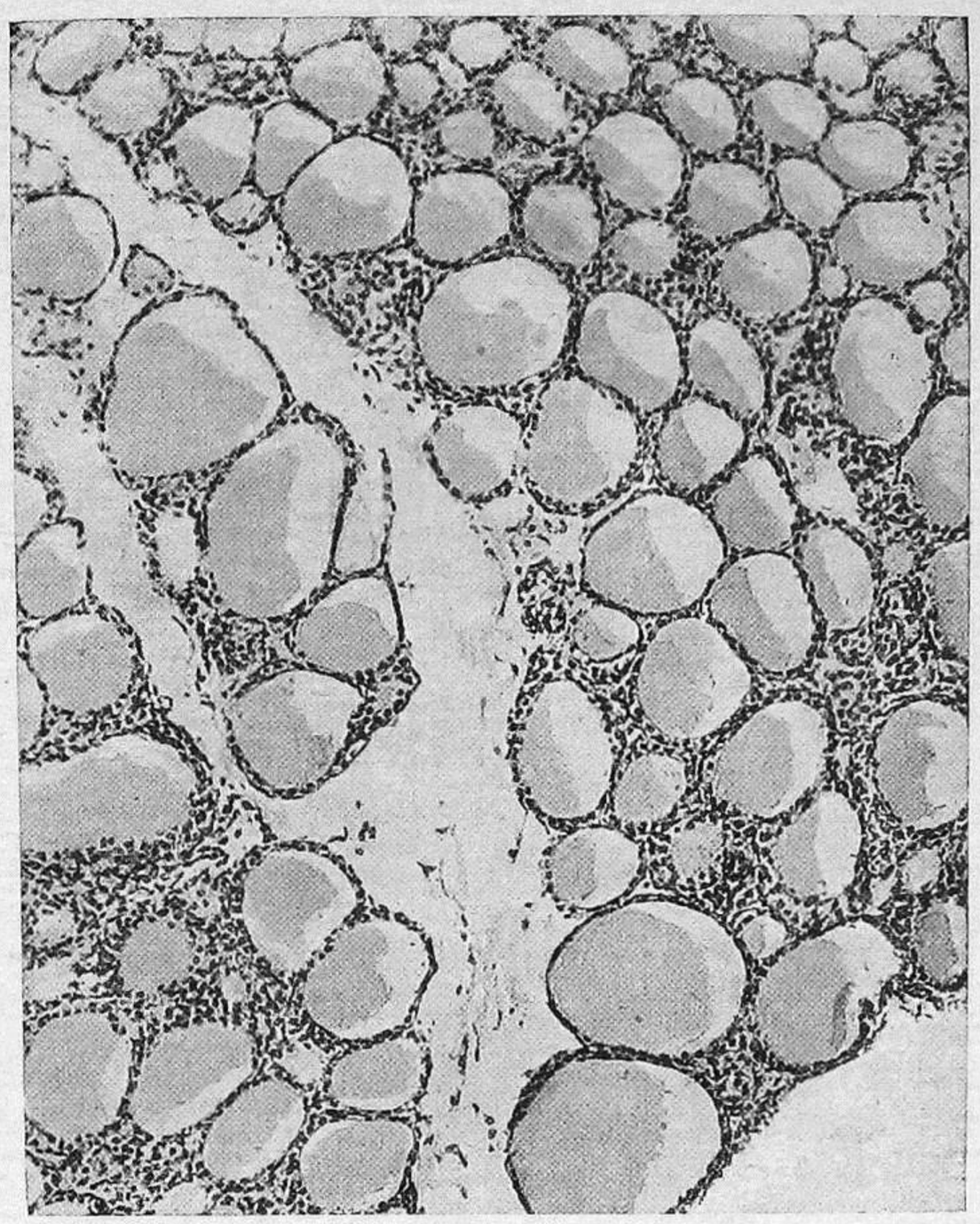

Fig. 2.

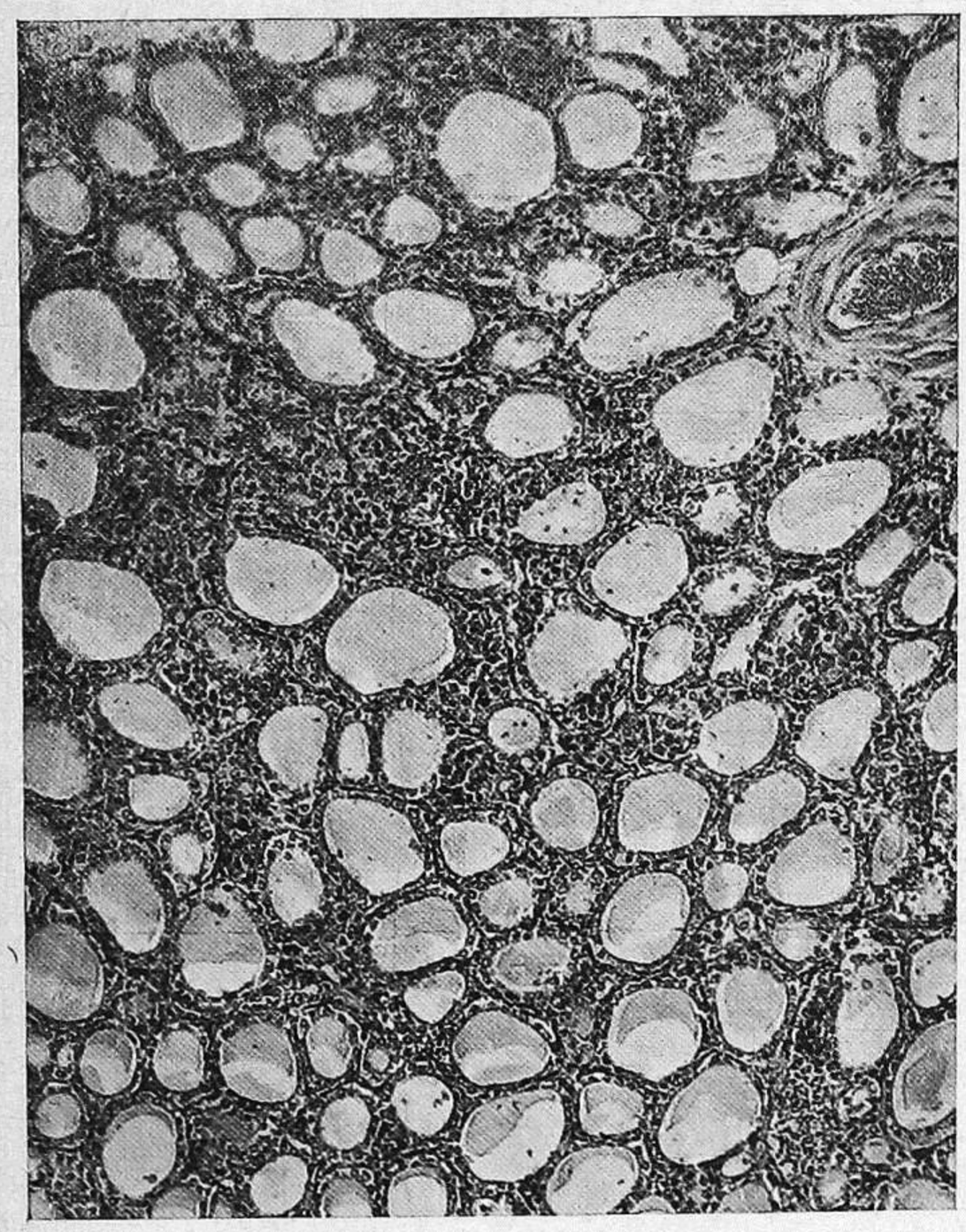

Fig. 3.

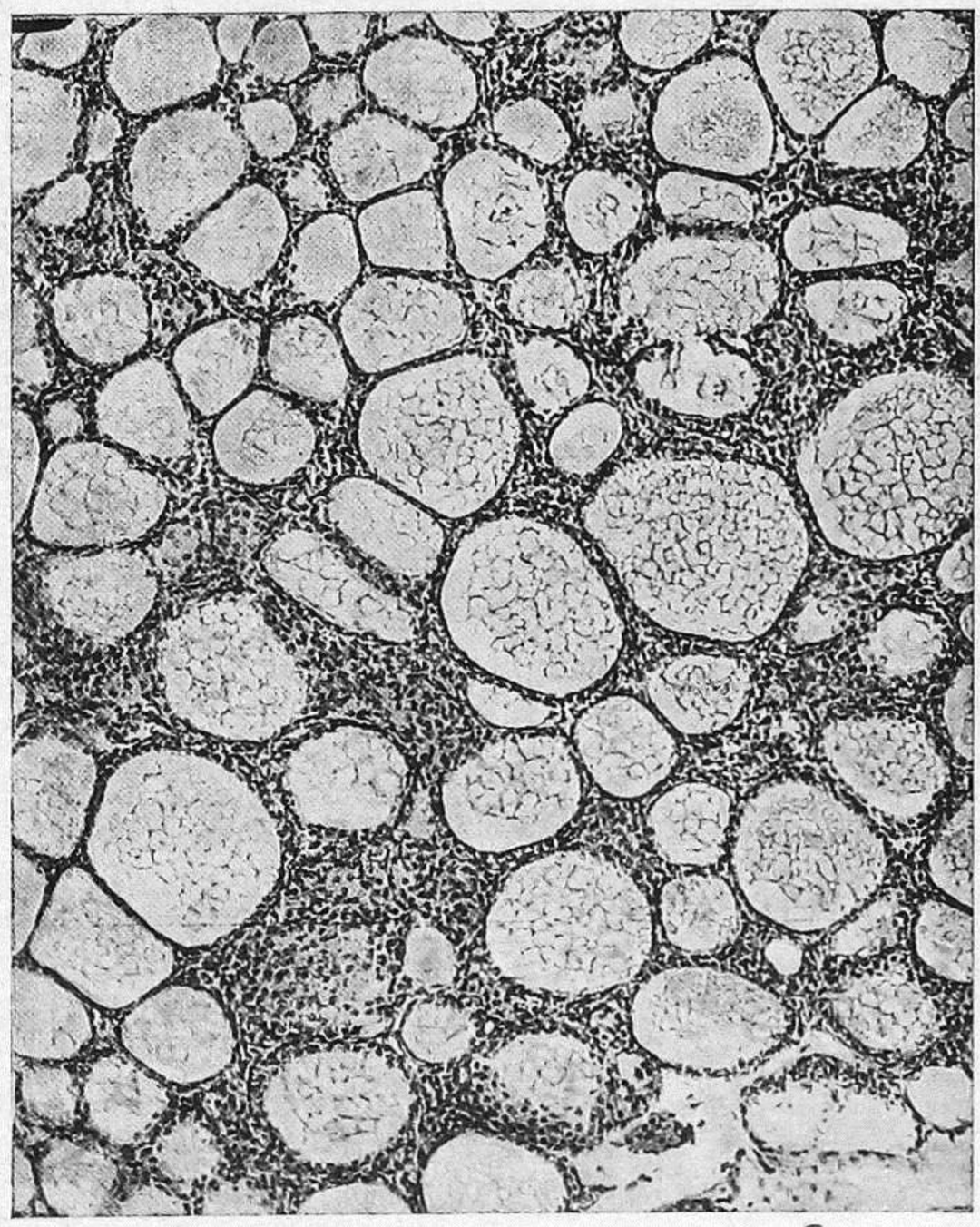

Fig. 4.

Fig. 5.

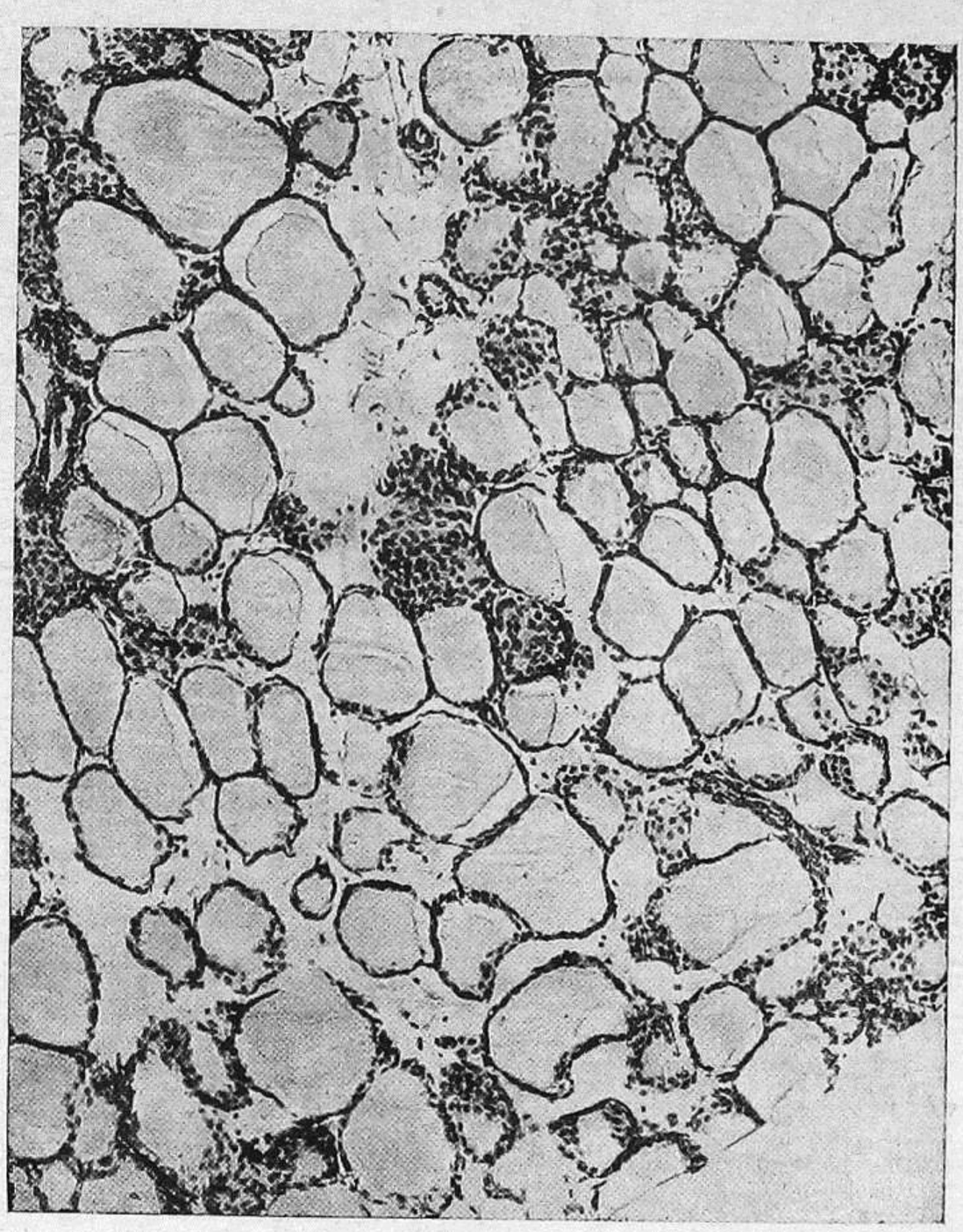

Fig. 6.

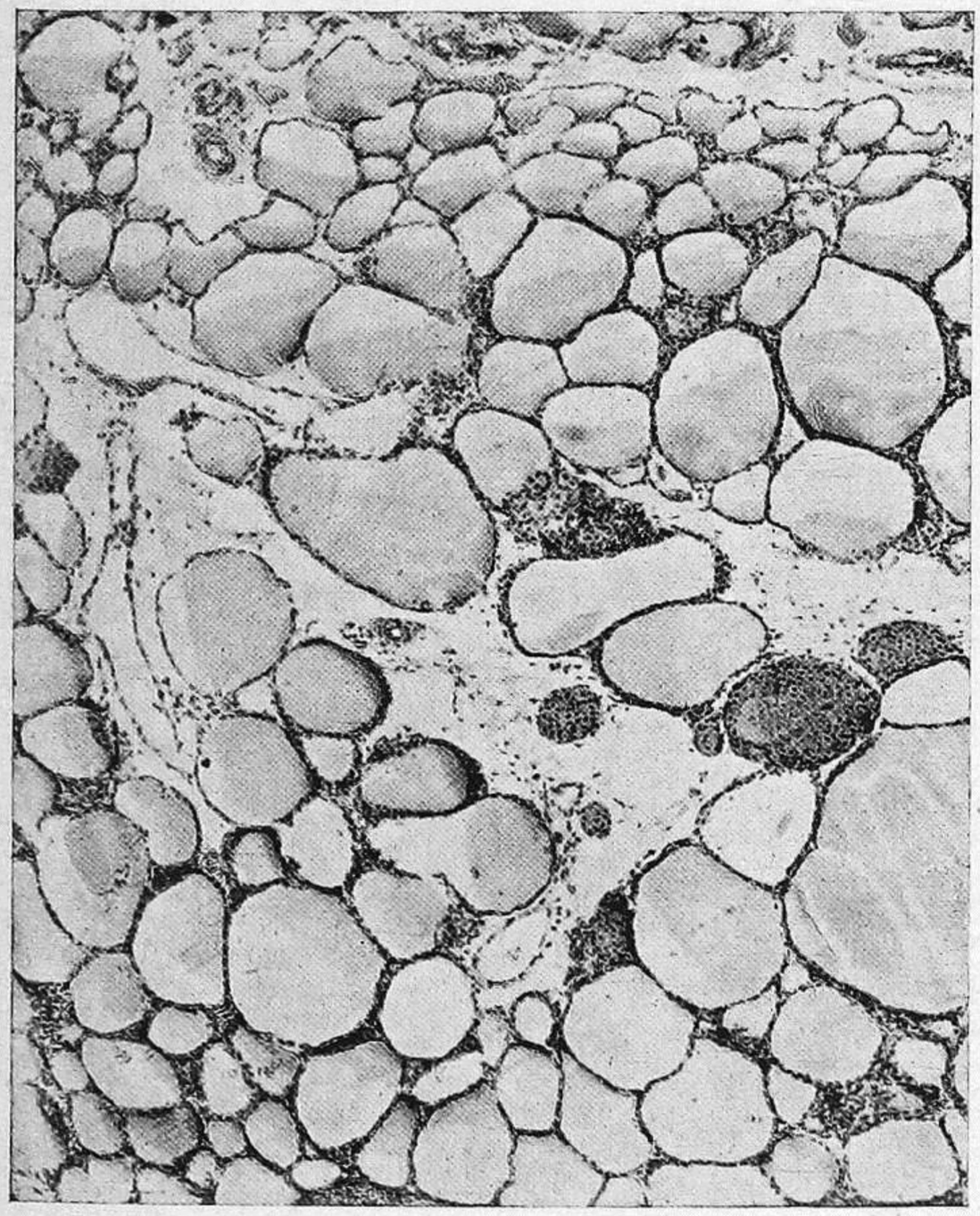

Fig. 7.

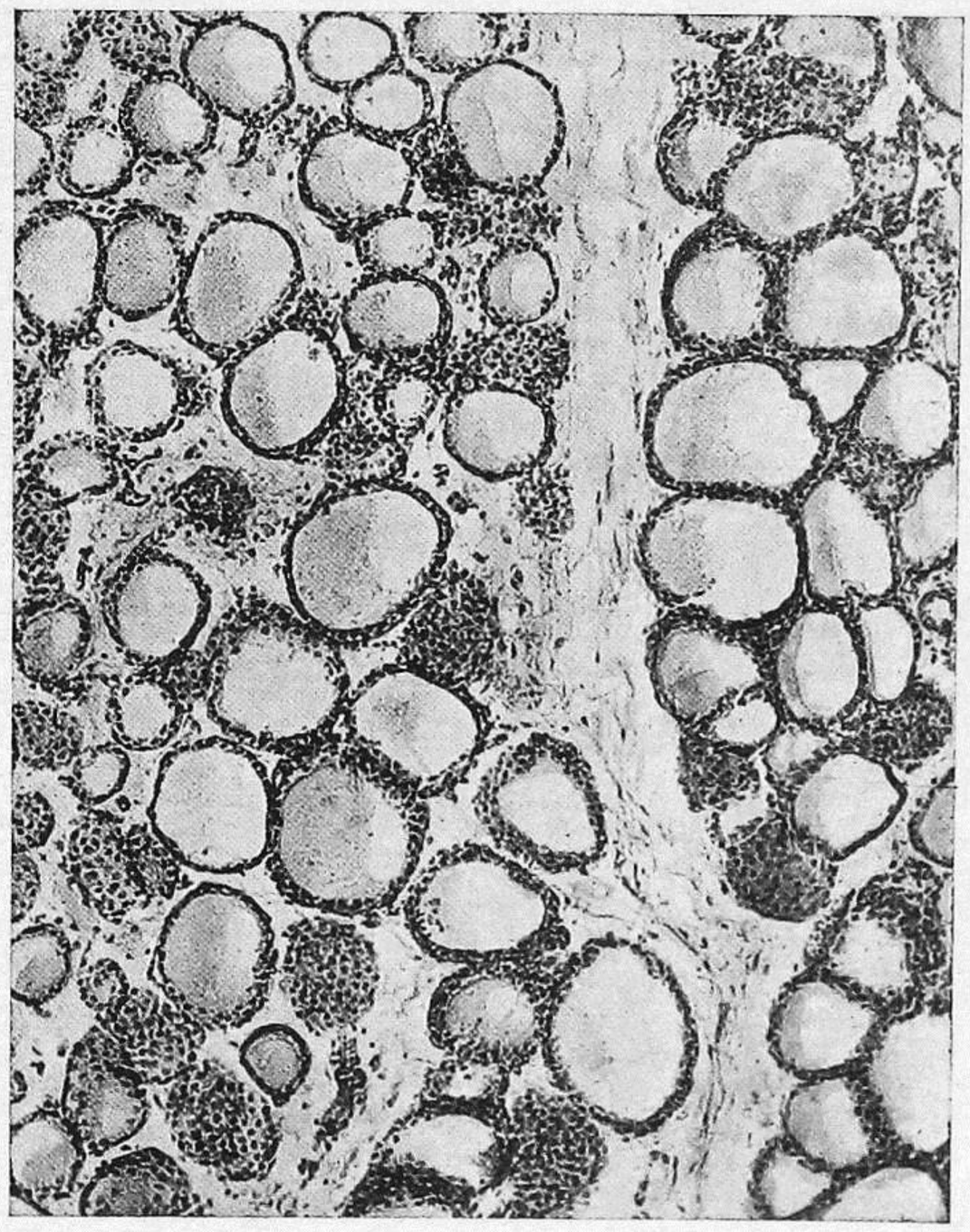

Fig. 8.

IL POLICLINICO

PERIODICO DI MEDICINA, CHIRURGIA E IGIENE
fondato da GUIDO BACCELLI e FRANCESCO DURANTE
diretto dai professori VITTORIO ASCOLI e ROBERTO ALESSANDRI

Collaboratori: Clinici, Professori e Dottori italiani e stranieri

Si pubblica a ROMA in tre sezioni distinte:

Medica - Chirurgica - Pratica

IL POLICLINICO nella sua parte originale (Archivi) pubblica i lavori dei più distinti clinici e cultori delle scienze mediche, riccamente illustrati, sicchè i lettori vi troveranno il riflesso di tutta l'attività italiana nel campo della medicina, della chirurgia e dell'igiene.

LA SEZIONE PRATICA che per sè stessa costituisce un periodico completo, contiene lavori originali d'indole pratica, note di medicina scientifica, note preventive, e tiene i lettori al corrente di tutto il movimento delle discipline mediche in Italia e all'estero. Pubblica perciò numerose e accurate riviste in ogni ramo delle discipline suddette, occupandosi soprattutto di ciò che riguarda l'applicazione pratica. Tali riviste sono fatte da valenti specialisti.

Pubblica brevi ma sufficienti relazioni delle sedute di Accademie, Società e Congressi di Medicina, e di quanto si viene operando nei principali centri scientifici.

Non trascura di tenere informati i lettori delle scoperte ed applicazioni nuove, dei rimedi nuovi e nuovi metodi di cura, dei nuovi strumenti, ecc., ecc. Contiene anche un ricettario con le migliori e più recenti formole.

Pubblica articoli e quadri statistici intorno alla mortalità e alle malattie contagiose nelle principali città d'Italia, e dà notizie esatte sulle condizioni e sull'andamento dei principali ospedali.

Pubblica le disposizioni sanitarie emanate dal Ministero dell'Interno, potendo esserne informato immediatamente, nonchè una scelta e accurata Giurisprudenza riguardante l'esercizio professionale.

Reca tutte le notizie che possono interessare il ceto medico: Promozioni, Nomine, Concorsi, Esami, Condotte vacanti, ecc.

Tiene corrispondenza con tutti quegli abbonati che si rivolgono al «Policlinico» per questioni d'interesse scientifico, pratico e professionale.

A questo scopo dedica rubriche speciali e fornisce tutte quelle informazioni e notizie che gli vengono richieste.

IL POLICLINICO contiene ogni volta accurate recensioni bibliografiche, e un indice di bibliografia medica, col titolo dei libri editi recentemente in Italia e fuori, e delle monografie contenute nei Bollettini delle Accademie e nei più accreditati periodici italiani ed esteri.

LE TRE SEZIONI DEL POLICLINICO adunque, per gl'importanti lavori originali, per le copiose e svariate riviste, per le numerose rubriche d'interesse pratico e professionale, sono i giornali di medicina e chirurgia più completi e meglio rispondenti alle esigenze dei tempi moderni.

ABBONAMENTI ANNUI	Italia	Estero
Singoli:	—	—
I.) Alla sola sezione pratica (settimanale)	L. 58.50	L. 100
I.a) Alla sola sezione medica (mensile)	» 45 —	» 55
I.b) Alla sola sezione chirurgica (mensile)	» 45 —	» 55
Cumulativi:		
2.) Alle due sezioni (pratica e medica)	» 95 —	» 145
3.) Alle due sezioni (pratica e chirurgica)	» 95 —	» 145
4.) Alle tre sezioni (pratica, medica e chirurgica)	» 115 —	» 175

Un numero della sezione medica *o* chirurgica L. 6; *della* pratica L. 3.50.

Il Policlinico si pubblica sei volte il mese.

La sezione medica e la sezione chirurgica si pubblicano ciascuna in fascicoli mensili illustrati di 48-64 pagine, che in fine d'anno formano due distinti volumi.

La sezione pratica si pubblica una volta la settimana in fascicoli 32-36-40 pagine, oltre la copertina.

Il pagamento dell'abbonamento eseguito contro Assegno e Tratta Postale, comporta L. 5 d'aumento

Gli abbonamenti hanno unica decorrenza dal 1° di gennaio di ogni anno

L'abbonamento è impegnativo per tutto l'anno, ma può essere pagato in due rate semestrali anticipate.

Indirizzare Vaglia postale, Chèques e Vaglia Bancari all'Editore del "Policlinico,, LUIGI POZZI

UFFICI DI REDAZIONE E AMMINISTRAZIONE: Via Sistina, 14 — ROMA (Telefono 42-309)